3.

# Beiträge zur Entwickelungsgeschichte der Speicheldrüsen.

Von

J. H. Chievitz
in Kopenhagen

(Hierzu Taf. XIX).




Separat-Abzug aus

Archiv für Anatomie und Physiologie.

Anatomische Abtheilung.

With the author's compliments
to Professor J. Marshall.

# Beiträge zur Entwickelungsgeschichte der Speicheldrüsen.

Von

J. H. Chievitz
in Kopenhagen.

ROYAL COLLEGE OF SURGEONS OF ENGLAND
22 FEB 18
LIBRARY

(Hierzu Taf. XIX).

Von den Speicheldrüsen gilt mit Bezug auf ihre Erforschung dasselbe, was von so vielen anderen Organen gilt: Einerseits wurde der erwachsene Zustand von verschiedenen Gesichtspunkten aus in Angriff genommen, andererseits war die Aufmerksamkeit auf die frühesten Entwickelungsstufen gerichtet. Es giebt jedoch im Lebenslaufe dieser Organe einen mittleren Abschnitt, über welchen man gewöhnlich mit einem Sprunge hinwegsetzt. Es war meine Absicht, eine solche Strecke durch stufenweise Beobachtung durchzumachen, aber zuerst musste ich mich natürlich mit dem zu beiden Enden dieser Strecke liegendem Terrain persönlich bekannt machen; von den hierauf gerichteten Untersuchungen theile ich das mit, was mir erwähnenswerth schien, und mag die etwas gemischte Form der folgenden Darstellung hiermit ihre Erklärung finden.

Ich untersuchte die Parotis, Submaxillaris und Sublingualis, sowie einige der kleineren Drüsen des Mundbodens und der Zunge. Mensch, Katze, Hund, Maus, Ratte, Kaninchen, Rind und Schwein lieferten das hauptsächliche Material.

Es soll zunächst die erste Entwickelung der Drüsen zusammenhängend bis zu dem Zeitpunkt dargestellt werden, wo die gröberen Formverhältnisse ausgebildet sind, und zwar benutzte ich hierzu namentlich den Menschen und das Schwein. Darnach wird die weitere Ausbildung für einige Drüsentypen speciell besprochen.

Zuerst wird es aber nothwendig sein, eine topographische und damit zugleich eine terminologische Erörterung zu machen. Wenn man nämlich die Drüsen des Mundbodens bearbeitet, muss man sich unumgänglich die Frage stellen: Was ist unter Glandula sublingualis zu verstehen? Es verhält sich nämlich, wie Reichel[1] ganz richtig bemerkt, so, dass „die verschiedenen Autoren mit demselben Namen der Glandula sublingualis verschiedene Gebilde bezeichnen.“ Reichel hat eine Auseinandersetzung dieser Verhältnisse gegeben, welche mit den Resultaten meiner Praeparationen stimmt, und ich beschränke mich daher auf einige kurze, für das Verständniss nothwendige Bemerkungen, indem ich für weiteres Material auf Meckel,[2] Cuvier,[3] Milne-Edward[4] und die verschiedenen mehr oder weniger speciellen Thieranatomien hinweise.

Gehen wir von dem Verhalten beim Schweine aus, dann treffen wir hier zunächst den langen Ductus submaxillaris, welcher sich ganz vorne am Mundboden öffnet. Neben der Mündung des Ductus Wharton. findet sich eine andere kleine Oeffnung, von welcher ein langer Gang ausgeht, um dicht an der oberen Seite des vorigen nach hinten zu verlaufen und durch Abgabe von zahlreichen Seitenästen sich in einen länglichen, anfangs seitlich abgeplatteten Drüsenkörper auszufalten, welcher mit dem hinteren dickeren Ende an die Submaxillaris stösst. Endlich gehen noch zur Seite der Zungenwurzel, aus dem Sulcus alveololingualis, eine Reihe von kleinen Drüschen in die Tiefe, welche mit einander und mit dem vorderen Theile der zuletzt beschriebenen Drüse zusammen ein dichtes Drüsenconglomerat, die sogenannte Unterzungendrüse, bilden, dessen beide, aus verschiedenen Quellen herstammende Haupttheile man auch wohl als vordere und hintere Unterzungendrüse unterscheidet. Ich werde im Folgenden, um feste, auf alle Fälle passende Ausdrücke zu haben, die mit langem Gange, nahe am Ductus submaxillaris mündende Drüse als Glandula sublingualis bezeichnen, während ich für die kleinen zwischen Zunge und Proc. alveolaris mündenden Drüsen den Namen Gl. alveololinguales gebrauche.

Diese drei Drüsenformen: Submaxillaris, Sublingualis und Alveololinguales verhalten sich nun hinsichtlich ihres Auftretens in sehr wechselnder Weise bei den verschiedenen Säugethieren, und zwar kommen auch bei nahestehenden Thierformen Unterschiede vor. Bei den wenigen von mir untersuchten Thieren ist die Submaxillaris immer vorhanden. Alle drei

[1] Reichel, Beitrag zur Morphologie der Mundhöhlendrüsen der Wirbelthiere. *Morphologisches Jahrbuch*. 1883. Bd. VIII.

[2] Meckel, *System der vergleichenden Anatomie*. 1821—28.

[3] Cuvier, *Leçons d'anatomie comparée*. 1791—1805.

[4] Milne-Edward, *Leçons sur la physiologie et l'anatomie comparée de l'homme et des animaux*. 1860. T. VI.

Drüsenformen besitzen das Schwein, das Rind und die Ratte. Submaxillaris und Sublingualis finden sich beim Hunde, der Katze, der Maus.[1] Submaxillaris alveololinguales kommen beim Kaninchen[2] vor, während hier die Sublingualis gänzlich fehlt. Mit Bezug auf den feineren Bau bemerke ich, dass die Gl. alveololinguales den gewöhnlichen Bau der kleinen Schleimdrüsen besitzen; die Sublingualis, welche ebenfalls mucinbereitend ist, bot in so fern Verschiedenheiten dar, als ich bei der Maus „Speichelgänge" mit Stäbchenepithel und „Schaltstücke" mit plattem Epithel, ähnlich wie z. B. in der Parotis fand, welche Befunde ich dagegen beim Kalbe, dem Hunde und der Katze vermisste.

Die Unterzungendrüse des Menschen enthält typisch die beiden oben erwähnten Drüsenformen. Die Gl. alveololinguales sind es natürlich, welche sich durch die sogenannten Ductus Riviniani[3] im Bereiche derjenigen Falte eröffnen, welche sich als Plica sublingualis an eben der Stelle erhebt, wo die Schleimhaut von der fest angewachsenen Gingivapartie in die lose, den Zungenbewegungen folgende Bekleidung des Sulcus alveololingualis übergeht. Als der Gl. sublingualis (sensu str.) homolog betrachte ich diejenige inconstante Drüse, welche durch den sogenannten Ductus Bartholinianus mündet. Ihr Ausführungsgang öffnet sich auf der Caruncula sublingualis dicht neben dem Ductus submaxillaris, oder in letzterem Gange nahe an dessen Ende, begiebt sich nach hinten, anfangs der unteren Seite

---

[1] Reichel sagt (a. a. O. S. 69), er habe bei Mäuseembryonen die hinteren Unterzungendrüschen (d. h. meine Gl. alveololinguales) sehr mächtig ausgebildet gefunden, und giebt auch in Fig. 14 eine Abbildung davon. Ich sah die Drüsen weder bei Embryonen noch bei der erwachsenen Maus; in der Tafelerklärung von Reichel ist aber der betreffende Embryo auf 51 mm Länge angegeben; und weil selbst eine neugeborene Maus nicht wohl mehr als 3 cm von der Schnautzspitze bis zur Schwanzwurzel misst, möchte ich annehmen, dass in Reichel's Material eine Verwechselung — vielleicht mit einem Rattenembryo unterlaufen ist.

[2] Ueber das von Reichel behauptete Vorkommen einer Sublingualis-Anlage bei Kaninchenembryonen siehe weiter unten.

[3] Rivinus spricht gar nicht von diesen Gängen. Ihr Entdecker ist Nic. Stenonis, welcher sie 1661 in seinen *„de glandulis oris et novis earundem vasis observationes anatomicae"* beschrieb. Stenonis erwähnt nicht den Menschen; seine Beschreibung bezieht sich ohne Zweifel, wie die beigegebene Abbildung, auf das Kalb.

1678 fand Rivinus (*Diss. de dyspepsia; Rivini dissertationes medicae.* Lipsiae 1710) beim Kalbe den langen Ausführungsgang unserer Gl. sublingualis.

Im Jahre 1682 beschrieb Casp. Bartholin (*Thomae fil. Casparis nepos*) als neue Entdeckung — ebenfalls am Kalbe — denselben Gang, welcher jetzt gewöhnlich seinen Namen führt. Er konnte denselben bei mehreren Thieren nachweisen (Abbildung von einer Löwin). (*Philosophical transactions.* 1684).

Endlich fand A. Fr. Walther 1724 beim Menschen sowohl den Ductus sublingualis wie auch einige von den Ductus alveololinguales. (*Haller, Disputationes anatomicae.* Vol. I).

des Ductus Wharton. dicht anliegend, später etwas nach unten divergirend, und geht nach kurzem (ein bis wenige cm) Verlauf in einen Drüsenkörper hinein, welcher eine zusammengedrückt conische Form besitzt und von den angrenzenden Gl. alveololinguales umschlossen ist. Bekanntlich kommt diese Drüse nicht constant vor; mitunter ist sie auch nur an einer Seite vorhanden. Sie enthält Mucinzellen; die bei der Maus erwähnte specifische Ausbildung der Gänge fand ich hier nicht. Was mich dazu bestimmt, diese Drüse für eine wirkliche Gl. sublingualis und nicht etwa für eine vordere Alveololingualis zu halten, ist noch besonders ihre Entwickelung, wovon unten Näheres. — In das Drüsenconglomerat der gesammten Gl. sublingualis autorum geht noch mitunter ein Contingent hinein, welches von einigen aus dem Ductus Wharton. kommenden Aesten herstammt. Solche sind von Meckel[1] erwähnt; ich selbst habe sie selten aber sicher, mittels Injection durch den Ductus Wharton. constatirt. In einem Falle, wo ich einen solchen Ast auf der einen Seite beobachtete, fand sich ausserdem beiderseits eine Gl. sublingualis s. str.

Es schien mir interessant, nachzusehen, ob die Ausführungsgänge der grösseren Drüsen einen bestimmten Typus der gröberen Verästelung darbieten, welche sich vielleicht entwickelungsgeschichtlich verfolgen liesse. Obwohl ich für diese Frage nur ein wenig zahlreiches Material bearbeitet habe, so theile ich doch an dieser Stelle meine Befunde mit. Ich bediente mich zweier Arten von Praeparationen: einestheils habe ich den Gang mit Wachs injicirt und darauf die grösseren und kleineren Drüsenlappen aus einander praeparirt; dann habe ich auch Corrosionen benutzt und zwar nach Celloidininjection[2] durch den Gang. Man kann hiermit sehr weit in die Verästelungen hineindringen und die Praeparate besitzen in ihrer hornartigen Consistenz einen grossen Vorzug gegenüber den zerbrechlichen Harzcorrosionen; nur schrumpft das Celloidin nicht unbeträchtlich, aber Verzerrungen der Aeste kommen nicht in kenntlichem Grade vor.

In der Parotis und der Submaxillaris des Menschen fand ich folgende Verhältnisse:

Die Parotis gestattet wegen ziemlich grosser individueller Variation keine detaillirte Darstellung der Verästelungsweise; nur die folgenden gröberen Züge konnte ich an meinen Praeparaten durchgehends wieder finden. Der Ductus Stenonianus, von der bekannten Ausmündungsstelle nach hinten verfolgt, giebt mitunter während des Verlaufes am Masseter, aber vor dem eigentlichen Drüsenkörper, einen oder einige Aeste nach oben ab, welche

[1] Meckel, *Handbuch der menschlichen Anatomie.* 1820. Bd. IV.

[2] Siehe Schiefferdecker, Ueber die Verwendung des Celloidins in der anatomischen Technik. *Dies Archiv.* 1882.

einen kleinen isolirten Lappen (Parotis accessoria aut.) bilden. Durch den Körper der Parotis setzt sich der Ductus Stenonianus zunächst als ein gerader Hauptgang fort, welcher näher an der medialen Fläche der Drüse verläuft, und sich von dieser Seite her ohne besondere Mühe durch Auseinanderlegen der Lappen in seiner ganzen Länge blosslegen lässt. Am hinteren Rande des Unterkieferastes theilt er sich in zwei grosse Aeste, einen oberen und einen unteren, welche sich bis nahe an den hinteren Drüsenrand erstrecken. Von dem Hauptgange sowie von den beiden Hauptästen gehen weiter zahlreiche Zweige ab, besonders nach oben, unten und aussen; die nach aussen abgehenden streben jedoch nicht gerade gegen die Oberfläche, sondern breiten sich flächenhaft aus; im hinteren Theile der Drüse biegen die Aeste nach innen um, zur Bildung der in der Fossa retromaxillaris liegenden Partie der Parotis. Alle diese Gänge gehen spitzwinkelig, nach hinten gerichtet, und in verhältnissmässig grösseren Abständen ab; letzteres gilt auch für die noch in mehreren folgenden Ordnungen von ihnen abgegebenen Aeste. Erst nach etwa 4—6 Theilungen treten ganz feine, dicht aneinander sitzende, rechtwinkelig abgehende Zweigchen auf.[1]

Die Carotis int., V. facialis post. und der N. facialis verhalten sich folgendermaassen. Die Gefässe liegen bekanntlich bald ganz an der inneren Fläche der Parotis, bald sind sie in der Drüsenmasse eingeschlossen, d. i. zwischen einigen umwachsenden Lappen hineingesunken, aber immer liegen sie medial von den Hauptgängen. Letzteres ist nun auch mit dem N. facialis der Fall. Sobald der Nerv seine Lage am Proc. styloid. verlässt, dringt er in den hinteren dicken Theil der Parotis, mitten durch dessen breite Hinterfläche hinein. Die Theilung des Facialis in den Ramus sup. und inf. geschieht im hinteren Theile der Drüse, hinter der Theilungsstelle des Ductus parotideus; die divergirenden Nervenbündel strahlen unter Anastomosenbildungen durch die peripheren Theile des Drüsenbaumes aus; wo es aber zur Kreuzung mit den Hauptästen des Drüsenganges kommt, liegen die Nerven medial von den Gängen. Schematisch kann man sich die Sache so vorstellen, dass der Ductus Stenon. und der N. facialis je eine zweiästige Gabel bilden; die Drüsengabel geht mit dem Schafte aus der tiefliegenden Mundhöhle hervor und richtet die Aeste nach hinten in eine

[1] Während Henle (*Eingeweidelehre.* 2. Aufl. 1873) die Zusammensetzung des Ductus Stenon. aus zwei Aesten beschreibt, lässt Sappey (*Traité d'anatomie.* 3e éd. 1875—79) einen Hauptgang dem vorderen Rande der Drüse entlang hinablaufen. Ich habe im Ganzen nur 7 Drüsen (von 5 Individuen) auf dieses Verhältniss untersucht, bei denen allen der beschriebene Typus sich wiederfand. Unter den grösseren Seitenästen können übrigens einige dieselbe Stärke wie die Hauptgänge erreichen.

oberflächlichere Lage hin. Die Facialisgabel taucht hinten aus der Tiefe hervor und strebt nach vorn gegen die Oberfläche zu. Die Theilungsstellen der beiden Gabeln bleiben in einigem Abstande von einander stehen; die Aeste dagegen kreuzen sich, und zwar derart, dass die zwei Aeste der Drüsengabel durch die Furcula des Nerven, von dessen Aesten umfasst, hindurchgehen. Ein Nervenast liegt jedoch immer nach aussen von dem Drüsengange, nämlich ein Ast, welcher eine Verbindung zwischen Ramus sup. und inf. vermittelt. — Der N. auriculotemporalis passirt die obere Ecke der Parotis an deren innerer Seite, mehr oder weniger zwischen den peripherischen Lappen eingesenkt. Der Ramus parotideus des N. auricularis cervicalis magnus liegt an der äusseren Seite der Drüse, seine Anastomosen von aussen her dem Ramus inf. facialis zusendend.

In der Gland. submaxillaris fand ich an elf Exemplaren stets einen Hauptgang, welcher als Fortsetzung des Ductus Wharton. durch die ganze Drüse bis in das untere Ende hinab ging, wobei er sich der medialen Fläche etwas näher hielt. Auch hier können dessen einzelne stärker gewordene Seitenäste je nach ihrem Sitze verschiedene scheinbare Abweichungen von der Norm bedingen.[1]

---

## Die erste Entwickelung der Speicheldrüsen beim Schweine.

Bei einem Schweinsembryo von 17$^{mm}$ Länge fand ich keine Spur von Drüsenanlagen.

Dagegen ist beim 21$^{mm}$ langen Embryo die Submaxillaris angelegt, so wie sich eine Andeutung der Sublingualis vorfindet.

Bei Embryonen von 22$^{mm}$ finden sich die Anlagen der Submaxillaris, der Sublingualis und der Parotis, welche drei Drüsen somit beim Schweine in der hier genannten Reihenfolge entstehen. Bei diesem Embryo ist der Sulcus nasolacrymalis, welcher bei demjenigen von 17$^{mm}$ noch äusserlich kenntlich war, verschlossen; die Schnauze beginnt sich hervorzuheben und charakterisirt die Physiognomie des Thieres schon an dieser frühen Stufe. Die Augenbrauenkeime sind kenntlich.

Die uns hier beschäftigende Region liegt hinter der Lippencommissur. Am Frontalschnitte zeigt sich die Mundhöhle als eine gefaltete Querspalte, deren obere und untere Wand ziemlich genau in einander passen; in der Mitte hebt sich die Zunge bis zum Schädelboden hinauf, an beiden Seiten

[1] Henle erwähnt auch, ausser dem hier als Norm angenommenen Verhalten, eine plötzliche wirtelförmige Theilung und eine Theilung in zwei Hauptäste.

von den Gaumenfortsätzen dicht umfasst. Jeder der letzteren keilt sich derart zwischen der Zunge und der vorspringenden Medialseite der Pars alveolaris hinab, dass sein Rand gegenüber dem Boden eines verhältnissmässig breiten Sulcus alveololingualis liegt. Die Partes alveolares sind im Ober- und Unterkiefer verschieden geformt; die untere (Fig. 1, zwischen *b* und *c*) ist breit und ihre freie Fläche durch eine flache Furche (*ad*) eingedrückt, in welcher die Schmelzanlage sich bildet. Die Alveolarfläche des Oberkiefers (von *a* lateralwärts) schmiegt sich an die genannte Vertiefung mittels eines Vorsprunges, an dessen lateraler Seite der obere Schmelzkeim seine Bildungsstätte findet. Nach aussen vereinigen sich die obere und untere Wand der Mundhöhle unter Bildung einer scharfen Furche; eine senkrechte Wangenwand der Mundhöhle existirt somit noch nicht, ihre Anlage ist aber schon vorhanden. Am Unterkiefer nämlich reicht die Pars alveolaris nicht ganz bis zum Vereinigungswinkel, sondern ist (bei *c*) deutlich von einem lateral belegenen flächeren Abschnitte abgesetzt. Etwas Aehnliches findet sich an einigen nächstfolgenden Altersstufen ausserdem noch am Oberkiefer, hier jedoch schwächer ausgesprochen. Der Vergleich einer Embryonenreihe von 22, 25, 28, 30, 35, 40 und 50$^{mm}$ hat mir nun gezeigt, dass die innere Wangenwand aus den genannten lateralen Abschnitten — Wangenstreifen werde ich sie nennen — hervorgeht, indem dieselben unter zunehmender Flächenausbreitung sich allmählich emporrichten. Die frühere Vereinigungsfurche, welche die laterale Begrenzung der noch flach zusammengedrückten Mundhöhle bildete, bleibt noch eine Zeit lang an der senkrecht aufgerichteten Wand sichtbar; weil jedoch der über ihr gelegene Wandtheil im Wachsthum sehr zurückbleibt, kommt die Furche allmählich im oberen Theile der senkrechten Wand, gegenüber dem Proc. alveolaris sup., zu liegen. Es wäre denkbar, dass der Wangenstreifen auch zum kleinen Theil in die Pars alveolaris aufginge; dies könnte jedenfalls nur in den früheren Stadien geschehen, weil vom Embryo 4$^{cm}$ an eine Grenze zwischen Wange und Pars alveolaris durch eine Anzahl kleiner Drüsen gesetzt ist, welche sich in der diese Theile scheidenden Furche entwickeln; vor dieser Zeit aber haben meine Messungen für die Pars alveolaris kein oder nur ein sehr geringes Breitenwachsthum erwiesen, während der Wangenstreifen an Ausbreitung stetig zuimmt.

Wenden wir uns jetzt wieder zu den Drüsenanlagen beim 22$^{mm}$ langen Embryo. Die Ausgangsstelle (Mündungsstelle) der Submaxillaris finden wir nicht vor dem Frenulum linguae wie beim erwachsenen Thiere, sondern weit nach hinten von der Furche ausgehend, welche die Zungenwurzel seitlich begrenzt.[1] Erst

[1] Reichel (a. a. O.) hat dies schon für die Maus nachgewiesen, His für den Menschen (*Anatomie menschlicher Embryonen.* Hft. 3).

0·44$^{mm}$ hinter dem ersten Frontabschnitte, welcher die Verbindung zwischen Unterkiefer und Zunge zeigt, entsendet das Epithel eine Sprosse (Fig. 1 *sm.*), welche auf einer Strecke von 0·22$^{mm}$ von vorn nach hinten verfolgt werden kann, während sie bis 0·20$^{mm}$ in die Tiefe eindringt; von Seite zu Seite misst sie 0·06$^{mm}$. Von der lateralen Seite dieser Epithelplatte geht, ein Paar Schnitte nach dem Anfange derselben, eine zweite niedrige wulstförmige Sprosse ab, welche sich an sieben Schnitten (= 0·14$^{mm}$) findet. Der Hauptkamm ist die Anlage der Submaxillaris, während die seitlich von demselben ausgehende Sprosse die Sublingualis bildet. Der gesammte Drüsenkeim ist eben an der Stelle in die Tiefe gegangen, wo der mit Ganglienmasse infiltrirte N. lingualis sich fast transversal gegen die Zunge hinein begiebt. Die Submaxillaris reicht bis zum Nerven hinab ohne jedoch zur Kreuzung mit demselben zu gelangen. An einem 21$^{mm}$ langen Embryo, welcher übrigens in der ganzen Ausbildung der Mundhöhle, sowie durch Mangel an Parotis eine frühere Entwickelungsstufe kund giebt, ist dagegen die Submaxillaris schon zu einem langen Zapfen ausgewachsen, welcher dicht hinter dem Nerven hinabreicht.

Die Epithelzellen der Submaxillarisanlage sind heller als die der Sublingualis; in beiden Anlagen sind die äussersten, gegen die Wand regelmässig geordneten Zellen höher als breit, die centralen unregelmässig polygonal. Von einem Lumen ist nichts zu sehen.

Die Parotis entsteht in der Vereinigungsfurche zwischen Mundboden und -decke, 0·24$^{mm}$ hinter der Lippencommissur. Sie bildet einen kurzen Zapfen, welcher sofort nach unten umbiegt, das etwas kolbige Ende gegen den später zu überschreitenden[1] Unterkieferrand gerichtet. Die Parotisanlage befindet sich innerhalb derselben Frontalebenen wie die Submaxillaris; vier Schnitte (= 0.08$^{mm}$) hinter dem ersten Auftreten der letzteren trifft man die Parotis.

Schweinsembryo 2·8$^{cm}$. Der Submaxillariszapfen hat sein Ende dicht hinter dem N. lingualis weiter nach abwärts geschoben; zugleich ist aber sein oberes Ende in die Länge gewachsen und verläuft über den Nerven gebeugt eine kurze Strecke nach vorn, sich immer dem Mundboden nähernd; diesen erreicht er jedoch nicht unmittelbar, sondern setzt sich zunächst in das hintere Ende eines Epithelkammes fort, welcher von der tiefen engen Furche zur Seite der Zungenwurzel in die Tiefe dringt. In Fig. 2 habe ich es versucht, das Verhältniss nach einer Reconstruction zu veranschaulichen; die Figur stellt die betreffenden Theile der linken Seite von aussen gesehen

[1] Beim Schweine wie bei vielen anderen Thieren geht der Ductus Stenon., von seiner Ausmündungsstelle aus verfolgt, dem vorderen Masseterrande entlang bis zur Unterkieferbasis hinab und tritt unter letzterer in die untere vordere Ecke der Drüse.

dar. *E* ist das im Sagittalschnitt gesehene Epithel des Mundbodens, welches sich zu dem Kamm *Ek* verdickt. Dieser ca. 0.34$^{mm}$ lange Epithelkamm beginnt 0·40$^{mm}$ hinter der Vereinigung zwischen Zunge und Unterkiefer und zieht seine hintere Ecke in den cylindrischen Submaxillariszapfen (*sm*) aus. Kurz vor dem Freiwerden der Submaxillaris hat der Epithelkamm den Sublingualiskeim (*sl*) nach aussen hervorwachsen lassen. Dieser bildet eine Platte, welche weiter nach hinten reicht als der Submaxillariskeim; seine Anheftung an der letzteren, welche sich durchweg hoch oben befindet, rückt je mehr nach hinten immer mehr gegen das eigentliche Mundepithel hinauf und erreicht dasselbe am hinteren Rande des Submaxillariskammes; hierauf nimmt der Sublingualiskeim weiter nach hinten seinen Ursprung in der Fortsetzung desjenigen der Submaxillaris. Mittlerweile ist die Wurzel des gesammten Epithelkammes etwas nach aussen gerückt, so dass er im Bereiche der Sublingualis nicht genau aus der die Zunge seitlich begrenzenden Furche ausgeht, sondern etwas lateral von derselben. Der Sublingualiskeim verhält sich übrigens demjenigen der Submaxillaris analog; nach kurzem Verlauf geht er hinten in den cylindrischen Sublingualisstrang über, welcher sich parallel der Submaxillaris, an deren oberer lateraler Seite horizontal nach hinten begiebt. Die beiden Gänge gehen über den N. lingualis hin und bald darauf endet die Sublingualis. Die Submaxillaris dagegen biegt nach unten und steigt hinter dem M. mylohyoideus hinab zwischen dem Unterkiefer mit dem M. pterygoideus int. einerseits, dem M. hyoglossus mit dem N. hypoglossus sammt dem M. digastricus auf der anderen Seite. Der Gang theilt sich in mehrere lange Aeste, welche mit angeschwollenem Ende abschliessen, ohne, wie es scheint, Verästelungen zweiter Ordnung abzugeben. Der ganze Drüsenkörper ist von kernreichem Bindegewebe umgeben. Beide Drüsenanlagen sind durchweg massiv; nur in der Submaxillaris findet sich in dem hinter dem N. lingualis liegenden Theile eine Stelle, wo ein Lumen gebildet ist. Die ebenfalls massive Parotisanlage geht 0·02$^{mm}$ hinter dem Frontalplan des Anfanges des Ductus submaxillaris von der Seitenfurche der Mundhöhle ab. Die Abgangsstelle liegt 0·38$^{mm}$ hinter der Commissura labiorum.

Bei einem etwas jüngeren, 25$^{mm}$ langen Embryo war schon ein kurzer horizontaler Schenkel des Submaxillarisganges gebildet. Die Sublingualisanlage fand sich dagegen nur als ein von dem Submaxillariskeime abgehender Kamm, welcher noch keinen freien Zapfen nach hinten aussandte. Das hintere Ende des Sublingualiskammes befindet sich aber in diesem Stadium in derselben Gegend, wo wir beim Embryo 28$^{mm}$ das Ende des cylindrischen Sublingualiszapfens fanden, nämlich nach hinten vom transversalen Nervenstücke. Sowohl für die Submaxillaris wie für die Sublingualis ist daher die Kreuzung mit dem Nerven in derselben Weise dadurch eingeleitet, dass

beide von vorn herein hinter dem nach einwärts ziehenden Nerven hinabgewachsen sind; ihre hinteren Enden bleiben stets hinter dem Nerven, während die Gänge durch Hervorrücken der Ausmündungsstellen über ihn hin nach vorn gezogen werden.[1]

Embryo 3cm. Schon 0·26mm hinter dem Frenulumrande sieht man die vordersten Spuren des Epithelkammes, welcher jetzt an der medialen Seite einer wohl ausgebildeten Plica sublingualis seinen Platz hat. 0·60mm weiter hinten geht der Ductus submaxillaris ab, und kurz darauf der Ductus sublingualis. Die beiden Gänge haben sich gleichzeitig mit dem Hervorwachsen der Kieferpartie so viel verlängert, dass der Ductus submaxillaris 2·06mm nach hinten verläuft ehe er nach unten umbiegt; der 1·82mm lange Ductus sublingualis reicht mit seinem hinteren Ende bis an die Innenseite des M. pterygoideus int. Die Verlängerung des Gesichts hat auch bewirkt, dass die Kreuzung mit dem Nerven eine mehr spitzwinkelige geworden ist. Das Ganglion submaxillare folgt mit dem Nerven unter den Drüsengängen in den aufsteigenden Schenkel der Nervenschlinge; von seinem hinteren Ende schickt es einen Fortsatz längs der Innenseite des Pterygoideus int. in den oberen Theil des Drüsenkörpers der Submaxillaris. In der Submaxillaris läuft der Hauptgang durch das kernreiche Bindegewebe hinab und theilt sich in Aeste erster und zweiter Ordnung. Auch die Sublingualis hat die Verzweigung angefangen. Bei einem 35mm langen Embryo, wo beide Drüsen in toto herauspraeparirt wurden, fanden sich in der Submaxillaris Theilungen dritter Ordnung, in der Sublingualis solche bis zur zweiten Ordnung.

Sowohl der Ductus submaxillaris wie der Ductus sublingualis sind gleich bei dem Abgange von dem Epithelkamme canalisirt; das Lumen setzt sich aber nicht durch letzteren fort, so dass die Gänge sich noch nicht in die Mundhöhle öffnen. Das runde Lumen ist von zwei Zellreihen oder jedenfalls Kernreihen regelmässig umgeben. Die Sublingualis ist solid im hinteren Ende; in der Submaxillaris geht das Lumen durch den Hauptgang des Drüsenkörpers und stellenweise in den Anfang der Aeste erster Ordnung hinaus.

Die Innenfläche der Wange beginnt jetzt sich in der früher erwähnten Weise emporzurichten. Die Furche, aus welcher die Parotis ihren Ursprung nimmt, ist noch da, nur ist sie flacher geworden. Während die Parotismündung früher in demselben Frontalplan wie die Submaxillarismündung lag, ist der sagittale Abstand jetzt auf ca. 1mm gestiegen; weil das unter-

[1] Die Entstehungsweise der Nervenkreuzung ist von His (*Anatomie menschlicher Embryonen.* Hft. 3) in ähnlichem Sinne dargestellt; nur lässt er den Ductus Wharton. durch Ueberbrückung der Rinne entstehen.

halb der Furche liegende Stück der Wangenwand höher als das obere ist, zeigt die Parotismündung jetzt deutlich die beim Erwachsenen vorhandene Lage im oberen Theile der Wange; aus dem früher Erörterten geht hervor, dass sie in der That gleich bei dem ersten Entstehen diesen Platz an der Wange hatte. Der Parotisgang steigt schräg nach unten aussen, passirt den Kieferrand dicht vor dem Masseter und faltet sich, in der Regio submaxillaris angelangt, in einen flachen Drüsenkörper aus, welcher an der Aussenseite der Gl. submaxillaris gelegen, sich weiter nach hinten verbreitet. Das umhüllende Bindegewebe ist durch grossen Kernreichthum ausgezeichnet. Die Verzweigung scheint nicht über Aeste zweiter Ordnung hinauszugehen; ein Lumen ist nirgends zu sehen.

Schweinsembryo 5$^{cm}$. Es finden sich jetzt: Submaxillaris, Sublingualis, Parotis, Gl. alveololinguales und Gl. buccales.

Die vorderen Enden der Ductus submaxill. und sublingual. sind jetzt bis zur Frontalebene des Frenulum hervorgerückt; der Duct. submax. reicht um ein Unbedeutendes weiter nach vorn. Beide Lumina öffnen sich frei an der Oberfläche und der Epithelkamm ist jetzt verschwunden. Von einer Plica sublingualis ist hier vorne nichts zu sehen; die Mündungen sitzen eigentlich an der Wand des Unterkiefers. Später hebt sich jedoch eine Caruncula salivalis hervor.

Beide Drüsen besitzen jetzt wohl ausgebildete Drüsenkörper, deren kernreiches Bindegewebe von der Umgebung gut abgegrenzt ist, so dass die Drüsen sich ziemlich leicht auspraepariren lassen. Fig. 3 zeigt bei vierfacher Vergrösserung ein solches Praeparat von einem etwas älteren, 7 $^{cm}$ langen Embryo, wo ausserdem die Gl. alveololinguales dargestellt werden konnten. Die Drüsen zeigen deutliche Abdrücke von den Nachbarorganen: Die submaxill. von dem Pterygoid. int. und der V. facialis ant; die sublingualis und der ihr entlang hinziehende Ductus submaxill. von dem N. lingualis sowie von dem M. mylohyoideus, dessen hinterer Rand von der Drüse überragt wird. Die Theilungen sind weiter fortgeschritten, ebenso wie die Canalisation der Gänge, welche bis in die Verzweigungen vorletzter Ordnung sichtbar ist. Ueberall sind um die Lumina herum die Zellen mit zwei Kernreihen geordnet; in den massiven Endästen, welche kolbig angeschwollen sind, liegen die Zellen unregelmässig.

Die Parotis ist mit Lumen versehen und mündet offen in die Mundhöhle.

Die Gl. alveololinguales sind als kurze ungetheilte Zapfen angelegt. Ihre Abgangsstellen liegen in einer Reihe von vorn nach hinten und sind etwas von der Zungenwurzel entfernt, so dass sie beim weiteren geraden Vorwachsen lateral von den Ductus submaxill. und sublingualis vorbei gehen werden; in diesem Stadium sind ihre Enden noch nicht bis zum Niveau

der genannten Gänge hinabgelangt. Die Drüsenzapfen gehen von ebener Oberfläche ab, nicht aus Furchen, und von Epithelkamm findet sich keine Spur. Die Gl. alveololinguales werden nicht alle gleichzeitig angelegt, sondern allmälich kommen neue hinzu, welche zwischen den bereits vorhandenen schon ziemlich weit ausgebildeten vom Mundepithel auswachsen, wie es Fig. 4 zeigt. Diese Figur stellt einen Theil der ganzen Drüsenreihe dar, welcher an einem 8 cm langen Schweinsembryo auspraeparirt wurde. *P. sl.* ist die mit herausgeschnittene Plica sublingualis, welche sowohl am Rande wie an den Seitenflächen die Drüsen entsendet. Der ganze Drüsenbaum ebenso wie seine einzelnen Aeste entfalten sich kegelförmig und bis zu einem gewissen Alter hält die Canalisation derart mit dem Wachsthum Schritt, dass die vor- bis drittletzten Verzweigungen solide bleiben; an diesen soliden Enden geht dann die Sprossenbildung weiter vor sich. Bemerkenswerth scheint mir aber der Umstand zu sein, dass die kleinsten dem Hauptgange ansitzenden Knospen, wie *k*, *k*, von Partien abgehen, welche schon ein Lumen besitzen. Solche Knospen sind wohl in der Regel hervorgewachsen, während der betreffende Stammtheil noch massiv war, aber mitunter sieht man an etwas älteren Drüsen Stellen, wo an einem offenen Gange zwischen zwei ebenfalls offenen grösseren Gängen kleine solide Knospen sitzen; solche Knospen können natürlich in ihrer Entwickelung zurückgeblieben sein, aber die Annahme scheint mir nicht unwahrscheinlich, dass der Gang schon canalisirt war vor dem Auswachsen der Knospen; in diesem Falle sollten nicht nur die äussersten, noch massiven Zweigenden des ganzen Baumes das Vermögen besitzen, neue Fortsätze zu treiben, sondern die Zellen behielten diese Fähigkeit noch nachdem sie die regelmässige Form und Ordnung um ein Lumen angenommen haben. Dies gilt aber jedenfalls nur bis zu einem gewissen Grade der Entwickelung, worauf ich später zurückkomme.

Den Furchen entlang, welche die Wange oben und unten von den Proc. alveolares absetzen, gehen jetzt die Glandulae buccales hervor. Bei einem 7 cm langen Embryo hatte ich die Gelegenheit, diese kleinen Drüsen mit Bezug auf den Vorgang der Canalisation zu beobachten. Sie waren hier getheilt, die Aeste immer massiv. Im Ausführungsgange trat das Lumen, von zwei Kernreihen umgeben, zuerst nahe an der Mundhöhle auf und breitete sich dann nach beiden Enden hin. Wenn die Lichtung in der ziemlich dicken Lage der grossen oberflächlichen Mundepithelzellen angelangt ist, breitet sie sich zu einer kleinen Höhle aus, welche also im Epithel selbst ausgegraben ist, aber noch an keiner Stelle mit der Mundhöhle communicirt; an keinem einzigen Schnitte der ganzen Serie habe ich eine Unterbrechung der gegen die Mundhöhle sehenden glatten Epithelfläche beobachtet; es dauert jedoch nicht lange, ehe der Durchbruch erfolgt.

Die Bildung des Lumens im Drüsenzapfen beginnt damit, dass zwischen den centralen Zellen kleine spaltförmige Räume entstehen, welche anfangs durch die polygonale Gestalt der sie begrenzenden Zellen einen unregelmässigen zickzackförmigen Verlauf haben; später dehnen sich die Spalten, während gleichzeitig die Zellen eine regelmässige Stellung an der Wand einnehmen und ihre gegen die Höhle wendenden Flächen regelmässig abgeglattet erscheinen. Detritus von Zellen oder etwa lose Kerne sah ich nicht in den Canälen und möchte überhaupt nach meinen Praeparaten von diesen und vielen anderen Drüsen nicht den Vorstellungen beistimmen, welche sich mit dem gewöhnlichen Ausdrucke eines „Ausschmelzens" verbinden. Ich halte vielmehr dafür, dass das Drüsenlumen lediglich durch Erweiterung von Intercellularräumen entsteht. Wahrscheinlich wird diese Erweiterung durch den Druck einer zwischen den centralen Zellen reichlicher abgesonderten Flüssigkeit bewirkt; eine besonders starke Gefässentwickelung eben zu der betreffenden Zeit konnte indessen nicht constatirt werden.

---

## Die erste Entwickelung der Speicheldrüsen beim Menschen.

Die erste Anlage der Speicheldrüsen beim Menschen fand ich an einem Embryo, den ich auf ca. 6 Wochen schätzte.[1] Das in Spiritus aufbewahrte Stück maass in der Nackenlinie (His) 14 mm und stimmt mit dem ebenfalls auf ca. 6 Wochen bestimmten Embryo, Fig. 21 in His'[2] Normen-Tafel überein.

Wie aus der Abbildung Fig. 5 ersichtlich, ist die Nasenrinne (Kölliker) schon von dem Oberkieferfortsatze überbrückt, so dass jede Riechgrube mit zwei isolirten Mündungen bez. nach aussen und in die Mundhöhle sich öffnet. Die hinteren von diesen Oeffnungen („innere Nasenlöcher" Kölliker) sieht man, wenn man von vorn her durch die Mundspalte hineinblickt, und bemerkt dann auch lateral von deren hinterem Theile die schwach vortretenden Gaumenfortsätze, welche sich weiter hinten in der Tiefe verlieren. Fig. 6 *A* stellt den vorderen Theil des Mundhöhlendaches dar, nach der Schnittserie im Maassstab 25 : 1 reconstruirt. Die Gaumenfortsätze zeigen sich hier als Wülste, welche nach vorn in die lateral untere Abschliessung der hinteren Nasenlöcher unmittelbar übergehen. Der Ober-

[1] Bei den Altersbestimmungen bin ich der Zusammenstellung von Toldt (*Prager medicinische Wochenschrift*. 1879. Nr. 13 und 14) gefolgt.

[2] His, *Anatomie menschlicher Embryonen*. Hft. 3. Atlas. Das Werk erschien eben, als ich am Schlusse der Redaction dieser Arbeit war.

kieferfortsatz legt sich beim Ueberbrücken der früheren Nasenrinne dem hinteren Theile des Stirnlappens wülstig vorspringend an, und dieser Vorsprung stellt eben den vorderen Theil des Gaumenfortsatzes dar. Die beiden Gaumenfortsätze werden bekanntlich die Zunge zwischen sich fassen; in diesem Stadium geschieht dies aber nur am hinteren Theile der Zunge, indem das vordere Ende der letzteren noch zu weit von der Schädelbasis entfernt ist, als dass die kleinen Fortsätze so weit hinabreichen können. Die Zunge nämlich hebt sich ziemlich flach von dem Unterkiefer ab und steigt erst weiter hinten bis zur Berührung mit der Schädelbasis empor, wie dies aus der Fig. 6 *B* ersichtlich ist. Diese Figur ist eine Reconstruction im Maassstab 25 : 1, in die Sagittalebene projicirt. Die Linie *a b* ist die Medianlinie des Mundhöhlendaches, welche als Basis für die Reconstruction benutzt ist. Ich habe diese Linie als gerade angenommen und dass damit in der That kein wesentlicher Fehler gemacht ist, ergiebt sich theils aus der Betrachtung des intacten Kopfes durch die Mundspalte, theils aus der Linie *Uk R*, welche den in die Sagittalebene projicirten Rand des Unterkiefers darstellt; die Linie giebt die ausgeschweifte Form an Fig. 5 ziemlich übereinstimmend wieder. *Z R* ist die mediane Sagittalcontour des Zungenrückens. Die beiden Figg. *A* und *B* sind so zusammengestellt, dass die in einem und demselben Frontalschnitte getroffenen Theile in einer für beide Figuren gemeinsamen Linie liegen; die Zahlen geben die Nummern der Schnitte an (Schnittdicke = $^1/_{50}$ mm).

Die Drüsenanlage verhält sich nun folgendermaassen. Die Zunge setzt sich seitlich von dem Unterkiefer durch eine Furche ab, welche vorn seicht und breiter, hinten immer tiefer und zugleich enger wird. Der Verlauf dieser Furche ist in Fig. 6 *B* mit *s a l* (Sulcus alveololingualis) bezeichnet; sie schliesst hinten ziemlich rasch ab, indem sie hier gegen die Gegend ausläuft, wo die Seitentheile der Zunge in ausgedehnterer Verbindung mit den benachbarten Partien übergehen, eine Gegend, die wohl der späteren Region der vorderen Gaumenbögen entspricht. Aus dem hinteren tieferen Theile unserer Furche geht nun plötzlich eine zapfenförmige, 0·14 mm lange Ausbuchtung in die Tiefe, und dies ist die Anlage der Glandula submaxillaris. An der linken Seite findet sich ganz dasselbe, nur ist hier die Drüsenanlage ein wenig grösser. Der N. lingualis, von dem Ganglion infiltrirt, begiebt sich dicht vor dem Drüsenzapfen unter dem Boden des Sulcus alveololingualis in die Zunge hinein. Mit Bezug auf die Topographie füge ich noch hinzu, dass die Drüsenanlage ganz vor dem Mundwinkel (Fig. 6 Linie *Mw*) liegt. Rechterseits zeigt sich nämlich zuerst auf Schnitt 48 die Verbindung zwischen Ober- und Unterkiefer, während die Drüsenanlage auf den Schnitten 42 bis 46 sichtbar ist; auf der linken Seite trifft Schnitt 45 den Mundwinkel, nachdem die Schnitte 36 bis 39 die Drüse enthalten

haben. Der sagittale Abstand von dem Frenulum linguae (d. h. demjenigen Schnitte, an welchem zuerst Verbindung zwischen Zunge und Unterkiefer getroffen wird) beträgt 0·56 mm (= 28 Schnittdicken).

Obwohl die Formen dieses viele Jahre in Spiritus aufbewahrten Embryos recht gut erhalten waren, muss er in ziemlich macerirtem Zustande eingelegt worden sein, denn sowohl äussere Epidermis als Mundepithel fehlten. Nur in der engen Drüsenanlage fand sich ein Epithelpfropf.

Menschlicher Embryo von acht Wochen. Hier findet sich ausser der Submaxillaris noch die Parotis angelegt. Ein Frontalschnitt durch das vordere Ende der Submaxillarisanlage zeigt Folgendes (Fig. 7). Die beiden Processus palatini schieben sich zu den Seiten der Zunge zwischen dieser und der Pars alveolaris des Unterkiefers hinab, wobei jeder seine Kante gegen die entsprechend breite Bodenfläche des Sulcus alveololingualis wendet. Die Pars alveolaris des Unterkiefers hebt sich etwas hervor und trägt in einer seichten, breiten Furche an ihrer freien Fläche den als verdicktes Epithel kenntlichen Schmelzkeim; der obere Schmelzkeim ist dem unteren gegenüber nach aussen verschoben, wie wir das schon beim Schweine sahen; auch finden sich lateral von den partes alveolares deutlich abgesetzte „Wangenstreifen“, welche in der die Mundhöhle seitlich abschliessenden Furche zusammentreffen. Die gegenüber dem Gaumenfortsatze zwischen Zunge und Pars alveolaris vertieft liegende Fläche ist zu jeder Seite durch eine Furche begrenzt, und zwar ist die mediale Furche die tiefste. Dieselbe schneidet sich, nach unten und stark medial gerichtet, am Grunde der Zungenwurzel ein, wodurch letztere am Ursprunge bedeutend eingeengt wird. Die Seitenfläche der Zunge wird hiernach winkelig abgesetzt in ein oberes, gegen den Proc. palatinus, und ein unteres, gegen die genannte Furche sehendes Stück, welche Stücke in einem stellenweise recht scharf vorspringenden Kamme zusammenstossen. An späteren Stufen zeigt sich dieser Kamm gezackt und stellt die Plica fimbriata dar. Die Unterzunge von Gegenbaur,[1] welche von der Plica fimbriata lateral begrenzt ist — dasjenige Feld, welches die Mündungen der Nuhn'schen Drüschen enthält —, wird somit ihren Bereich in dem unteren, gegen die Seitenfurche der Zungenwurzel sehenden Abschnitt haben.

Die Abgangsstelle der Glandula submaxillaris befindet sich in der genannten medialen, die Seitenfläche der Zungenwurzel begrenzenden Furche. Die Drüsenanlage hat ihre Entwickelung in gleicher Weise wie beim Schweine fortgesetzt. Das hintere Ende steigt gerade nach unten und fängt an, Sprossen zu treiben, die Mündungsstelle hat sich nach vorn über den Nerven hin geschoben, wobei ihr sagittaler Abstand vom Frenulum

[1] *Morphologische Jahrbücher*. 1884. Bd. IX.

dem 6 wöchentlichen Embryo gegenüber eine unbedeutende absolute Verminderung (von 0·04 mm) erfahren hat. Während wir früher die Drüsenanlage vor dem Mundwinkel trafen, sind die Theile jetzt so gelagert, dass die Abgangsstelle der Drüse 0·24 mm hinter dem Angulus oris auftritt.

Etwas Aehnliches wie der beim Schwein besprochene Epithelkamm findet sich auch hier, obwohl weniger deutlich ausgesprochen. Wenn man nämlich von vorn ausgehend die Frontalschnitte durchmustert, wird das Epithel im Boden der Rinne auf einmal dicker und bildet einen schmalen in die Tiefe gehenden Fortsatz; diesen Fortsatz beobachtet man an etwa zehn Schnitten, worauf dann der Drüsengang frei im Gewebe liegend erscheint, ohne Verbindung mit dem Oberflächenepithel, welches letztere bald auf seine ursprüngliche Dicke reducirt wird. Es kann sich hier nicht nur um eine auf Schrägschnitten beruhende Täuschung handeln, wovon ich mich durch Reconstruction im Horizontalplane überzeugte; weil nämlich die Zunge eben in der betreffenden Gegend ziemlich rasch an Breite zunimmt, sind die Schnitte in der That schräg durch das Epithel gegangen, aber die an den Schnitten gemessene Epitheldicke überschreitet um ein recht Bedeutendes die zur Beibehaltung der sonstigen Epitheldicke nöthige Grösse.

Der Verlauf des N. lingualis ist ein stark quer gerichteter; er bildet mit dem Frontalplan einen Winkel von nur ca. 15°. Der Nerv ist an der Kreuzungsstelle durch seine ganze Dicke mit Ganglienmasse infiltrirt, welche letztere eine mit dem Nerven continuirlich zusammenhängende, nach aussen hervorgewölbte Verdickung bildet. Die Ganglienmasse liegt grösstentheils lateral vom Drüsengange, begleitet aber auch den Nerven unter letzterem hin. Gleich hinter dem transversalen Stücke des Nerven angelangt, biegt der Drüsengang nach unten um und steigt hinter dem Mylohyoideus in den Raum zwischen Cart. Meckelii und dem Zungenbein hinab, indem er nach aussen allmählich vom lateralen Schenkel der Nervenschlinge frei wird, während er medialerseits an dem M. hypoglossus, sowie dem N. hypoglossus vorbeizieht. In der Höhe des Mylohyoideus giebt der Gang seine erste kleine Sprosse ab, deren sich im Ganzen ca. fünf vorfinden.

Die Fig. 8 giebt eine annähernde Vorstellung von der Drüsenanlage, welche indessen keine absolute Zuverlässigkeit beanspruchen darf, indem ich nur eine relative Basis für die Reconstruction benutzte, nämlich den Rand der Pars alveolaris. Die Drüse ist wie man sieht, schon nach dem S. 406 besprochenen normalen Typus angelegt; sie besitzt einen Hauptgang, welcher die Seitenäste abgiebt. Die Nervenschlinge mit dem Ganglion ist in die Figur eingezeichnet; in der Vergrösserung (50:1) der Figur würde die obere Oeffnung des abgebildeten Schlingenstückes eine lateral-mediale Weite von ca. 4 cm haben.

Der nach unten gerichtete sprossentragende Theil des Ganges, welcher

also die Anlage des eigentlichen Drüsenkörpers darstellt, ist in einem durch besonderen Kernreichthum ausgezeichneten Bindegewebe eingebettet, welches, sich zwischen Os hyoideum und Cart. Meck. hinaus fortsetzend, um und unterhalb der epithelialen Drüsenanlage eine nach aussen wohl abgegrenzte rundliche Masse bildet; nach oben setzt sich dieses Bindegewebe allmählich in das etwas kernärmere Gewebe des Mundbodens fort. Der Kernreichthum ist bedingt durch Einlagerung von polygonalen Zellen mit rundem Kern. Eine reichliche Vascularisirung giebt sich durch eine Menge von kernhaltigen rothen Blutkörperchen kund. In der nächsten Umgebung des Drüsenstranges ordnet sich das Bindegewebe concentrisch zu diesem. Die ganze epitheliale Drüsenanlage bildet eine grösstentheils solide Masse von durchschnittlich $0 \cdot 10^{mm}$ Durchmesser. Die basalen Zellen haben etwas länger gestreckte und dichter gestellte Kerne als die centralen, rundlich polyëdrischen, welche durch ihre grössere Protoplasmamenge ein helleres Aussehen des mittleren Theiles eines Querschnittes bedingen. An einigen Stellen des horizontal verlaufenden Stückes des Drüsenganges findet sich indessen ein feines scharf begrenztes Lumen, um welches dann die Kerne in zwei Reihen angeordnet sind. Das Lumen hat sich noch nicht in die Mundhöhle geöffnet.

Von dem oben erwähnten epithelkammartigen Gebilde geht an dessen äusserer Fläche ein kurzer rundlicher Fortsatz ab, welchen ich, namentlich gestützt auf eine bei einem älteren Embryo gemachte Beobachtung, als die Anlage einer Glandula sublingualis deute.

Von den Gl. alveololingualos sind noch keine sichtbar.

Die Parotis dagegen ist angelegt und geht von der die Mundhöhle seitlich abschliessenden Furche aus (Fig. 7). Wie oben berührt, ist die Innenwand der Wange schon angelegt und zwar, ähnlich wie beim Schweine, als zwei Wangenstreifen, welche lateral von der Pars alveolaris des Ober- und Unterkiefers mehr weniger in deren Fortsetzung gelagert sind und somit durch ihre Stellung als Theile von bez. Decke und Boden der Mundhöhle aussehen. Wie der Vergleich mit späteren Stufen lehrt, richten die besagten Streifen sich auch beim Menschen zur senkrechten Stellung auf. Es ist von Interesse den Zusammenhang dieser Wangenstreifen mit den Lippen zu verfolgen. An den vor dem Mundwinkel gelegten Frontalschnitten springen seitlich von den Alveolarpartien recht hohe Lippen vor, welche mit senkrechten Innenflächen gegen die Mundhöhle sehen. Wo die beiden Lippen am Mundwinkel an einander stossen ist die untere dicker und ragt wulstig nach innen hervor, indem sie von unten her eine Furche begrenzt, welche sich von der Commissurstelle der Lippen weiter nach hinten erstreckt; diese Furche ist es, in welcher die Parotis ihre Abgangsstelle hat. Die beiden Wangenstreifen setzen sich somit nach vorne je in die entsprechende

Lippe fort; in der Nähe des Mundwinkels behalten sie noch die steile Stellung der Lippen bei, um sich erst weiter nach hinten gleichzeitig mit dem geringeren Hervortreten der Pars alveolaris mehr horizontal zu legen.

Die Parotisanlage hat bei diesem Embryo ihre Abgangsstelle ungefähr in derselben Frontalebene wie die Submaxillaris. Sie bildet einen kurzen soliden ungetheilten Zapfen, welcher gleich nach dem Abgange nach hinten umbiegt. Die Länge ist 0·26 mm, der Durchmesser 0·08 mm. Das hintere Ende der Drüsenanlage ist noch nicht am definitiven Platz angelangt, sondern liegt an einer Stelle der äusseren Masseterfläche. Der Epithelzapfen ist von einem kernreichen Bindegewebe umgeben, welches jedoch nicht so dicht ist, wie das die Submaxillaris begleitende.

Menschlicher Embryo 10 Wochen. Auf der linken Seite praeparirte ich die Parotis und die Submaxillaris frei heraus, wobei Folgendes bemerkt wurde. Nachdem ein oberflächlicher Theil der Wangenhaut abgetragen war, liess sich darunter noch eine Schichte ablösen, welche das Platysma mit einigen Nervenausstrahlungen enthielt. Die noch übrigen Weichtheile wurden in toto bis an den Knochen abgetragen und nun von der tiefen Seite her der Masseter entfernt. In dieser Weise wurde eine einigermaasen resistente Bindegewebsplatte dargestellt, welche die Parotis enthielt und wohl als eine der Parotiskapsel und Fascia masseterica entsprechende Bindegewebsverdichtung aufzufassen ist. Die Parotis (Fig. 9) besteht aus einem langen Gang, welcher an dem hinteren, gegen den Tragus gerichteten Ende einige Knospen trägt. Die Knospen liegen hinter dem Masseter, gegenüber dem hinteren freien Rande des Muskels, also oberhalb der Stelle des Angulus mandibulae. Das Ende der Drüse ist somit jetzt an seinem definitiven Platze, in der Regio retromaxillaris angelangt. Die kurzen Knospen, deren etwas verdickte Enden wieder eine beginnende Sprossenbildung zeigen, sind massiv, der Hauptgang dagegen besitzt durchweg ein Lumen. Während des Verlaufs am Masseter giebt der Gang einen kleinen soliden Ast nach oben ab, welchen ich für die Anlage einer sog. Parotis accessoria halte.

Die Submaxillaris ragt unter dem Unterkieferrande ein wenig hervor. Sie wird leicht herausgeschält und stellt einen flachrunden Klumpen dar, welcher in reichlichem Bindegewebe die weisslich durchschimmernden verästelten Epithelgänge enthält.

Nach der erwähnten Praeparation wurde der Kopf in Frontalschnitte zerlegt und die Verhältnisse an der rechten Seite untersucht.

Der Ductus submaxillaris mündet jetzt offen in die Mundhöhle ein. Die Mündungsstelle hat noch nicht den endlichen Platz erreicht, sondern befindet sich in einer sagittalen Entfernung von 0·36 mm hinter dem Frenulum zur Seite der Zungenwurzel; sie ist von dieser ein wenig nach aussen

abgerückt, so dass die Abgangsstelle der Drüse nicht genau den Grund der die Zunge begrenzenden Furche einnimmt. Die Mündung läuft nach vorn in eine sehr seichte, kurze Rinne aus, deren Boden gar keine Epithelverdickung wahrnehmen lässt. Weiter lateral findet sich die von früheren Stadien bekannte laterale Rinne und vom Grunde derselben geht ein kurzer solider Epithelkamm nach unten und etwas medial gerichtet in die Tiefe. Von dem unteren Rande des Kammes gehen einige wenige kurze rundliche Sprossen hervor, welche wohl als die Anlagen der Gl. alveololinguales betrachtet werden müssen; es scheint somit ein Unterschied vom Schweine zu bestehen, indem wir dort diese Drüsen ganz frei von der flachen Ebene hervorwachsen sahen. Indessen zeigt sich schon an dem vorliegenden Praeparate, dass auch beim Menschen die Entwickelung dieser Drüsen nicht nothwendig an vorhergehender Rinnenbildung oder Epithelialkamm gebunden ist; etwas weiter vorn nämlich findet sich ein kleiner Epithelzapfen, welcher ganz frei von dem zwischen den beiden Rinnen liegenden Flächenstreifen in die Tiefe geht, und sowohl an der rechten als an der linken Seite geht ein ähnlicher Sprosse von der lateralen Fläche der die Zunge begrenzenden Rinne ab.

Der Ductus submaxillaris ist bis zu seinen vorletzten bis drittletzten Endzweigen canalisirt. Seinen Verästelungsmodus in der Drüse kann ich nur nach der Schnittserie beurtheilen; so viel ich ausmachen kann, geht im Hauptgang durch die ganze Drüse, und zwar der medialen Seite genähert, hinab; unter den Seitenästen erreichen einige der oberen, zuerst abgegangenen, ein Kaliber, welches demjenigen des als Hauptgang angenommenen sehr nahe kommt.

Von dem Ganglion submaxillare geht ein Nervenast zum Drüsengange ab, welcher sich in den Drüsenkörper hinein verfolgen lässt. Man trifft hier ziemlich dicke foetale Nervenbündel, welche den Hauptgang begleiten. Ueber das Vorkommen von Ganglienzellen in der Drüse kann ich nichts Sicheres aussprechen.

Die Parotismündung befindet sich noch in einer vom Mundwinkel nach hinten gehenden Furche, in welcher die noch nicht ganz vertical stehende obere und untere Wangenwandpartie zusammenstossen. Die Parotis mündet 0·76 mm hinter dem Angulus oris; der sagitale Abstand vom Frenulum ist auf 1·08 mm gestiegen. Der Duct. Stenonianus geht an der oberen vorderen Ecke des Masseters vorbei, an die Aussenseite dieses Muskels, wo er, ebenso wie auf der linken Seite, ein massives Aestchen nach oben abgiebt. Am hinteren Rande des Muskels angelangt, fängt er seine Endtheilung an, durch welche zwei Hauptäste abgegeben werden, welche wiederum mit einigen wenigen Seitenknospen versehen sind. Das Ganze ist von etwas verdichtetem Bindegewebe umhüllt.

Der Drüsenkörper berührt mit seiner medialen Seite unmittelbar die hinter dem Masseter aufsteigenden grossen Gefässe, welche ich für Carotis int. und V. facialis post. halte, ohne indessen ihren Verlauf genauer verfolgt zu haben. Der Stamm des N. facialis, unten hinter der Cart. Meckelii hervorgedrungen, schlägt sich von hinten her auf die äussere Seite der Gefässe und kommt der Drüse entgegen; er theilt sich, ehe er die letztere erreicht hat, in einen oberen und einen unteren Hauptast, welche die Drüse zwischen sich fassen. Die Drüsenanlage liegt mit den oben und unten an ihr vorbeigehenden Nervenästen in einer Ebene und hält sich durchweg innerhalb des von denselben gebildeten Winkels; ihre kleinen Epithelsprossen sind noch nicht bis zur Kreuzung mit den Nerven hinausgewachsen. Nur an einer Stelle muss die nach hinten vorschreitende Drüse unter einem Nerven vorbeigegangen sein: ich finde nämlich einen Verbindungszweig zwischen Ramus sup. und inf. des Facialis, welcher, von dem Ram. inf. ausgehend, lateral von der Parotis nach vorn zum Ramus sup. aufsteigt. Die für den erwachsenen Zustand beschriebene Disposition ist somit schon hier vorhanden.

Ich muss noch ein räthselhaftes Gebilde erwähnen, welches sich an der rechten (mikrotomirten) Seites dieses Embryo fand. Fünfzehn Schnitte hinter der Parotismündung tritt nämlich der Querschnitt eines mit Epithel ausgekleideten Ganges auf, welcher längs der Aussenseite der Mundhöhle in einer Ausstreckung von 0·68 mm horizontal nach hinten verläuft. Während die nach aussen von diesem Gange liegende Parotis sich in ihre seitlichere Lage an der Aussenseite des Masseter hinaus begiebt, folgt unser Gang der Aussenseite der Mundhöhle und geht an seinem hinteren Ende medial vom Unterkiefer, wo er am vorderen Rande des M. pterygoid. int. ein wenig verdickt endet. Ich habe von diesem Gange keine Verbindung weder mit der Mundhöhle noch mit der Parotis finden können; ein ähnliches Gebilde sah ich aber bei einem zwölf wöchentlichen Embryo von dem Ductus parotideus ausgehen.

Menschlicher Embryo zwölf Wochen. Die Parotis hat jetzt wesentlich ihre bleibende Form erreicht (Fig. 10). Sie ist flach, dreieckig, liegt mit ihrem vorderen Theile dem Masseter an und sendet hinter dem Unterkiefer eine dickere Partie in die Tiefe. Der obere concave Rand reicht bis an das äussere Ohr; der hintere concave Rand reicht vom oberen Ende des M. sternocleidomast. schräg nach vorn unten bis zur Mitte der unteren Seite des Masseter; der vordere Rand ist concav, indem sowohl oben ein kleiner Lappen hervorspringt als auch die untere Ecke, den Masseter und den Kieferrand überragend, nach vorn gerichtet ist. Der Ausführungsgang tritt aus dem vorderen Rande hervor oberhalb dessen Mitte, dicht unter dem oberen Lappen; er geht gestreckt nach vorn und biegt vor dem Masseter

in die Tiefe gegen einen Punkt, welcher hinter dem Mundwinkel, nur ein wenig höher als dieser liegt. Die Höhe der Drüse beträgt 3$^{mm}$, der Sagittaldurchmesser in der Höhe des Ausführungsganges 2$^{mm}$. In dem umgebenden Bindegewebe finden sich Lymphdrüsenanlagen.

Der Ductus Stenon. theilt sich kurz nach dem Eintritt in den Drüsenkörper in zwei ungefähr gleich starke Aeste einen oberen und einen unteren (Fig. 11), ähnlich also wie ich es beim Erwachsenen fand. Indessen besitze ich ein anderes Praeparat aus derselben Altersstufe, wo ein einziger Hauptgang durch die ganze Drüse geht, ohne dass ihm irgend einer von seinen zahlreichen Aesten an Stärke gleichkommt. — Die weiteren Theilungen erfolgen bis zur Bildung von Aesten vierter und fünfter Ordnung, wobei das Lumen derart fortschreitet, dass gewöhnlich die zwei letzten Zweigordnungen noch solide sind. Die soliden Knospen bilden nicht nur die Endglieder der letzten Zweigordnungen, sondern sitzen auch vielfach den grösseren Gängen auf, an den Internodien zwischen zwei stärkeren und weit älteren Aesten.

Die Einmündungsstelle des Ductus Stenon. in die Mundhöhle fand ich bei einem anderen gleich alten Embryo 1·10$^{mm}$ hinter dem Angulus oris. Es ist jetzt eine verticale innere Wand der Wange vorhanden, an welcher hoch oben noch eine von der Commissura labiorum ausgehende Furche kenntlich ist. Bis zum Bereiche der Parotismündung ist die Furche jedoch nicht mehr sicher zu verfolgen. (Noch beim Erwachsenen ist bei geschlossenem Munde etwas Aehnliches bemerkbar, indem die Comm. labiorum schräg nach aussen vorn zugeschärft ist).

Das Verhalten zum N. facialis konnte ich nur an diesem letztgenannten Embryo untersuchen; die Parotis war aber verhältnissmässig wenig entfaltet und hielt sich meistens innerhalb des von den beiden grossen Facialisästen gebildeten Winkels; nur im hinteren Theile waren einige Parotisäste an der oberflächlichen Seite des Nerven vorbeigewachsen.

Es fand sich an demselben Embryo ein merkwürdiger Seitenast des Ductus Stenon., welcher einen ähnlichen Verlauf hat, wie der beim zehnwöchentlichen Embryo erwähnte Gang. Kurz vor dem vorderen Rande des Masseter geht von der medialen Seite des Ductus parotideus ein nach hinten gerichteter Gang ab, welcher medial vom Masseter sich bis zum Pterygoideus int. fortsetzt und nach einem Verlauf von 1$^{mm}$ blind endet. Der auf dem Querschnitte runde Gang sieht aus ganz wie die übrigen Drüsengänge; er besitzt in seinem grösseren Theile ein Lumen, umgeben von Epithelzellen, deren längliche Kerne in zwei Reihen geordnet sind. Der N. buccinatorius kommt von hinten her zwischen dem M. temporalis und M. pterygoid. int. auf den Gang herab und schlägt sich um die laterale Seite desselben, um ihn weiterhin an der unteren Seite zu begleiten. Ein Blutgefäss liegt lateral vom Nerven.

Auch die Glandula submaxillaris ist mit Bezug auf die äussere Form im Wesentlichen der erwachsenen ähnlich, was mit dem schon längst in den Hauptzügen vollendeten Gestaltung der Halsregionen im Zusammenhang steht. Eine äussere Fläche liegt grösstentheils unmittelbar vom Platysma bedeckt; nur ganz oben, ist ein kleiner Theil hinter dem Unterkiefer und dem M. pterygoideus verborgen. Eine mediale Fläche sieht gegen den Hyoglossus u. s. w. und endlich ist nach vorn eine dritte Fläche concav über den Rand des Mylohyoideus geformt. Mit dem aus letztgenannter Fläche hervortretenden Ausführungsgang schiebt sich ein kleiner Lappen an der buccalen Seite des Mylohyoideus nach vorn. Auch ein seltener vorkommender Lappen ist hier angelegt, derjenige nämlich, welcher mitunter von der oberen hinteren Ecke zungenförmig abgeht. Die Maasse waren: Sagittaler Durchmesser in der Höhe des Ausführungsganges: $2 \cdot 25^{mm}$; grösste Höhe der medialen Fläche: $1 \cdot 75^{mm}$; dicke (maximale Breite der vorderen Fläche): $2^{mm}$. Lymphdrüsenanlagen fanden sich in der Umgebung des Drüsenkörpers.

Eine wohl ausgebildete Plica sublingualis erstreckt sich zur Seite der Zungenwurzel vom vorderen Gaumenbogen bis vor dem Frenulum linguae; sie lässt sich durch Zug an der Zunge nach der entgegengesetzten Seite verstreichen. Die Oeffnung der Gl. submaxillaris befindet sich an der medialen Fläche der Plica sublingualis, dicht hinter deren vorderem Ende und $0 \cdot 12^{mm}$ vor dem Frenulum.

Die nachstehende Zusammenstellung zeigt das allmähliche Hervorrücken der Submaxillarismündung, sowie die Lageverschiebungen, welche zwischen Submaxillaris, Parotis, Angulus oris und Frenulum stattfinden.

| Alter. | Abstand zwischen Frenulum und Submaxillarismündung. | Abstand zwischen Submaxillarismündung und Angulus oris | Abstand zwischen Frenulum und Parotismündung. | Abstand zwischen Angulus oris und Parotismündung. |
|---|---|---|---|---|
| 6 Wochen | 0·52 | ÷0·16 | — | — |
| 8 Wochen | 0·32 | 0·24 | 0·34 | 0·26 |
| 10 Wochen | 0·36 | 0·04 | 1·08 | 0·76 |
| 12 Wochen | ÷0·12 | ÷0·12 | 1·10 | 1·10 |

Die Abstände sind von vorn nach hinten gerechnet und in Millimeter angegeben. Frenulum bedeutet den vordersten Frontalschnitt, auf welchem die Zunge mit dem Unterkiefer in Verbindung getroffen wird.

Durch den Drüsenkörper setzt sich der Ductus submaxill. in einen Hauptgang fort, unter dessen Seitenästen einer besonders stark ausgebildet erscheint, wodurch dieses Exemplar sich schon der Henle'schen wirtelförmigen Theilungsform annähert.

Eine typische Glandula sublingualis fand ich auf der linken Seite. Es geht nämlich gleich hinter der Mündungsstelle des Ductus submaxill. vom lateralen unteren Umfange dieses Ganges ein Canal ab, welcher dem Ductus submax. entlang eine Strecke weit nach hinten geht; nach einem Verlaufe von 1 mm faltet er sich in einen kleinen, lateral unten vom Ductus Wharton. gelegenen Drüsenkörper aus, dessen Epithelsprossen bis zur zweiten Ordnung verästelt sind und in dem nicht verdichteten Bindegewebe ausgebreitet sind. Der Canal mündet offen in den Ductus submaxillaris und ist von nur wenig geringerer Dicke (0·05 mm, während der Ductus submax. 0·07 mm misst).

Nach dem Ursprunge und sonstigem Verhalten dieser Drüse nehme ich keinen Anstand dieselbe als der Sublingualis des Schweines homolog zu erklären; wie früher bemerkt, glaube ich ihre Anlage beim achtwöchentlichen Embryo beobachtet zu haben. Constant ist diese Drüse aber nicht beim Menschen und zwar liegt die Sache nicht so, dass ihr Fehlen beim Erwachsenen auf der Atrophie einer beim Embryo regelmässig angebildeten Anlage beruht; die erste Bildung der Drüse kann völlig ausbleiben. Ich sehe dies an meinen Praeparaten von der zwölften Woche, unter denen eins — eine Serie, welche die betreffende Region der rechten Seite umfasst — keine Spur der Drüse enthält, während der andere, eben beschriebene, Embryo dieselbe nur linkerseits besitzt, rechterseits dagegen absolut keine Andeutung davon enthält.

Glandulae alveololinguales finden sich jederseits 11 bis 13, welche als meistens ungetheilte solide Zapfen lateral von den Ductus submaxill. und sublingualis in die Tiefe dringen ohne jedoch bis zum Drüsenkörper des letzteren hinabzureichen. Sie stehen in einer gegen 2·5 mm langen Reihe, ungefähr 1·5 mm von einander entfernt, die vorderste dicht lateral von der Submaxillarismündung. Sie gehen vom Gipfel oder von den Seitenflächen der Plica sublingualis ab ohne Furchen oder sonstige Vertiefungen der Oberfläche. Die Drüsen sind nicht alle von derselben Länge, und namentlich finden sich hie und da zwischen verhältnissmässig langen Zapfen, die sich schon zur Verästelung anschicken, kleine, offenbar neuerlich entstandene Sprossen.

Das Ganglion submaxillare bildet eine der Drüse dicht anliegende Zellenmasse, welche sich am unteren lateralen Seite des Nerven hervorwölbt. Die Ganglienmasse ist noch unmittelbar mit dem Nerven in Verbindung; im hinteren Theile ordnen sich jedoch die Zellen äusserlich am Nervenstamme, während sie weiter vorne zwischen den Nervenfasern hineindringen und eine diffuse Infiltration bilden, welche sich durch die den Ductus Wharton. kreuzende Schlinge bis in deren mediales aufsteigende Crus hineinstreckt. — Bei einem viermonatlichen Embryo bestand dasselbe Verhalten noch; dagegen liegt beim sechsmonatlichen Foetus das Ganglion vom

Nerven ausgesondert und steht mit denselben nur durch zwei Fädchen in Verbindung. Das Ganglion hat hier eine ähnliche Form und Lage wie beim Erwachsenen und sendet vom unteren Ende ein Bündel feiner Fädchen dem Drüsengange entlang in die Drüse hinab. Die Ganglienzellen haben an Grösse zugenommen und die kernhaltigen Bindegewebskapseln, welche jede Ganglienzelle umgeben, sind kennbar.

---

## Die erste Entwickelung der Speicheldrüsen bei der Maus und beim Kaninchen.

Nur einige Punkte mögen hier Erwähnung finden.

Bei einem 7 mm langen Mäuseembryo mit äusserlich nicht ganz geschlossener Oberkieferpartie und mit hohler Linsenblase fand ich keine Drüsenanlagen. Diese waren dagegen bei einem 9 mm langen Embryo vorhanden. Die Submaxillaris ging aus der Furche zur Seite der Zunge ziemlich weit hinten ab; das hintere Ende hatte schon kleine Knospen abgegeben; in dem vorderen Theile des Ausführungsganges ist ein Lumen entstanden, welches auf der rechten Seite mit der Mundhöhle communicirt, während es linkerseits noch abgeschlossen ist. Die Sublingualis ist durchweg massiv. Während wir sie aber bei den früher beschriebenen Formen von der Submaxillarisanlage ausgehend sahen, geht sie bei der Maus selbstständig von dem Mundboden aus und zwar von der Bodenfläche des Sulcus alveololingualis — nicht von den diese Fläche seitlich begrenzenden Furchen. Die cylindrische Drüsenanlage geht vorn aus einem niedrigen Epithelkamm hervor und geht dann, massiv unter der Oberfläche freiliegend nach hinten um ungetheilt, abgerundet zu enden.

Die Parotis sahen wir im Vorhergehenden aus einer Furche entstehen, welche nach vorn hin in den Mundwinkel auslief. Auch bei der Maus ist dies der Fall, nur ist das Verhalten derart accentuirt, dass die Drüsenanlage weit nach vorn abgeht, an einer Stelle, welche gerade als Mundwinkel betrachtet werden muss. In einer frontal geschnittenen Serie liegt die Abgangsstelle schon in dem zweiten Schnitte, welcher die — an der lateralen Seite beginnende — Verbindung zwischen Ober- und Unterkiefer zeigt. Die Stelle liegt in 0·24 mm sagittaler Entfernung vor der Submaxillarismündung. Später rückt sie weiter von dem Mundwinkel zurück.

Von meinen Befunden beim Kaninchen, welchem die Sublingualis fehlt, theile ich nur mit, dass ich bei Embryonen auch die Anlage dieser Drüse vergeblich suchte. Es finden sich zwar in der Umgebung der Submaxillarismündung eine Anzahl kleiner Drüsen, welche indessen einander ganz ähn-

lich sind, so dass es nicht möglich war, eine besondere als Sublingualis hervorzuheben. Ich kann hiernach, und im Anschluss an dem beim Menschen angeführten, der Auffassung Reichel's nicht beistimmen, welcher zufolge[1] diese Drüse embryonal angelegt, aber später in der Entwickelung gehemmt sein soll.

---

## Weitere Ausbildung der Parotis.

Als Grundlage der Darstellung von der weiteren Entwickelung nehme ich meine Befunde an menschlichen Embryonen und ziehe die gleichartigen Verhältnisse bei der Maus nur als Ergänzungen herbei.

Beim erwachsenen Menschen ist der Ductus Stenon. von einem Epithel bekleidet, an welchem man gegen das Lumen hin einen freien Protoplasmasaum bemerkt und weiter nach aussen zwei Reihen von Kernen, von denen die inneren längsoval, die äusseren rund sind. Das Epithel ist insofern ein einschichtiges, als alle Zellen der Bindegewebswand ansitzen. Die runden Kerne gehören Zellen an, welche mit breiter Basis angeheftet einen schmalen Fortsatz gegen das Lumen aussenden; die andere Zellenform dagegen haftet der Basalmembran nur mit feinen Fäden an, welche zwischen den breiten Zellen eingepasst sind. Nach innen von dem breiten Theile der letzteren erweitert sich der Zellkörper zu dem den Kern enthaltenden Theile und setzt sich dann in den gegen das Lumen sehenden Protoplasmasaum fort. Ob die anderen, den sogen. „Ersatzzellen" ähnlichen Zellen auch das Lumen erreichen, kann ich nicht entscheiden; für eine grosse Anzahl glaube ich jedoch dies in Abrede stellen zu dürfen. Mit der weiteren Verzweigung des Ganges rücken die Kerne allmählich in dieselbe Höhe, wobei das Epithel eine Dicke von ca. 0·012 mm hat. Diese, noch aus ziemlich schlanken Zellen bestehende Bekleidung setzt sich in das Stäbchenepithel fort, von welchem die „Speichelröhren" bis zu einem Durchmesser von 0·030 mm hinab ausgekleidet sind. Das Stäbchenepithel ist ein wenig höher als das vorhergehende, nämlich ca. 0·014 mm. Es folgen nun die dünnen „Schaltstücke". Dieselben besitzen ein nicht gestreiftes Epithel, dessen Höhe mit dem Durchmesser des Ganges wechselt; während letzterer von 0·025 bis 0·008 mm variirt, geht die Epitheldicke von 0·008 bis 0·002 mm herab. Die Kerne zeigen die bekannte starke Affinität gegen Hämatoxylin und Carmin. Vielleicht würden die dickeren von diesen Gängen demjenigen Abschnitte entsprechen, welche Klein[2] in der Hunde-

[1] Reichel, a. a. O.

[2] Klein, On the lymphatic System and the Minute Structure of the Salivary glands and Pancreas. *Quarterly Journal.* 1882.

parotis als „neck“ beschreibt. Die feinsten Schaltstücke gehen bald aus Theilungen grösserer solcher hervor, bald kommen ganz dünne Canäle, von 0·008 mm Dicke, direct aus mit Stäbchenepithel bekleideten Speichelröhren. Die Grenzen zwischen den Zellen der Schaltstücke sind an meinen Schnittpraeparaten gewöhnlich nicht zu sehen. Wo sie aber hier und da kenntlich sind, gehen sie immer schräg; die Zellen sind mit einem verhältnissmässig schmalen Basalende angewachsen und schieben sich dachziegelartig über die Nachbarn hin, ganz wie es v. Ebner[1] beschreibt und abbildet. Auch bei unsichtbaren Zellgrenzen giebt sehr oft die schräge Stellung der langen Kerne die Verschiebung der Zellen kund.[2]

Dass die Verschiedenheiten der Höhe dieses Epithels auf verschiedener Dehnung der Canäle beruhen, wie Meckel[3] meint, kann ich nicht annehmen, denn das Lumen behält dieselbe Weite auf der ganzen Strecke vom Ende der radiär gestreiften Speichelröhren an bis zur Alveole. Und überall, wo man den Anfang einer Alveole sieht, setzt diese sich immer in ein plattzelliges Canalstück fort (es können höchstens ein bis drei Zellen einen Uebergang zwischen den Epithelformen vermitteln); man müsste dann annehmen, dass die Schaltstücke an dieser Stelle sich in permanenter Dehnung befänden.

Die Alveolen bilden nicht sehr lange, etwas verästelte Schläuche. Ihr 0·016 mm hohes Epithel geht rasch in dasjenige der Schaltstücke über.

Weil meine entwickelungsgeschichtlichen Untersuchungen sich hauptsächlich auf den epithelialen Theil der Drüsen beziehen, gehe ich hier nicht auf die Besprechung des Bindegewebes u. s. w. ein.

Beim 3monatlichen Embryo fanden wir die Drüsenäste in einem reichlichen kernreichen Bindegewebe ausgebreitet. Dieser relative Reichthum an Bindegewebe bleibt lange Zeit bestehen, so dass an frisch herausgenommenen embryonalen Drüsen die einzelnen getrennten rundlichen Läppchen mit weisslicher Farbe durch das klare, gräuliche Bindegewebe durchschimmern. In Schnittpraeparaten liegen die rundlichen Epitheläste in weiten Abständen durch gefässhaltiges Bindegewebe von einander getrennt, wodurch diese Praeparate denjenigen von Erwachsenen gegenüber ein charakteristisches Aussehen erhalten. Erst spät, sogar nach der Geburt, ändert sich dieses Verhalten, indem die Epithelschläuche weiter auswachsen, das Bindegewebe zusammendrücken und ihre ursprünglichen, unter freieren Verhältnissen entwickelten rundlichen Formen durch gegenseitigen Druck verlieren.

[1] v. Ebner, Ueber die Anfänge der Speichelgänge u. s. w. *Archiv für mikroskopische Anatomie.* 1872. Bd. VIII. Taf. XX. Fig. 11.

[2] Vergl. Meckel, *Die Speichelröhren.* 1883. Taf. I. Fig. 3.

[3] *Ebenda.* S. 21.

Im Anfange des fünften Monates sind die letzten Verzweigungen noch als massive Kolben gestaltet.

Bei einem 22 wöchentlichen Embryo ist die Lumenbildung durch den ganzen Epithelbaum bis in die letzten Verzweigungen hinausgelangt. Die Aeste und Zweige aber verhalten sich verschieden je nach ihrer Ordnung: Die grösseren Aeste bis auf solche von ca. 0·028 mm Durchmesser hinab zeigen in ihrem Epithel zwei Reihen von Kernen (Fig. 12 *g* vergl. Fig. 13 von der Submaxillaris[1] eines etwas älteren Embryos). Die äusseren, etwas kleineren Kerne sind rund oder in radiärer Richtung flach gedrückt und werden öfters etwas stärker von Carmin und Hämatoxylin gefärbt als die inneren; von der Fläche her gesehen erscheinen sie mitunter polygonal; auf dem Längsschnitte können sie dreieckig, die Spitze gegen das Lumen gerichtet, erscheinen. Die inneren Kerne sind rund oder oval, mit dem längsten Durchmesser radiär gestellt. Dieses Epithel ist nun in der That einschichtig, d. h. alle Zellen ruhen auf der Membrana propria. Fig. 14, die übrigens von einer Submaxillaris aus dem fünften Embryonalmonat herrührt, zeigt, wie die runden äusseren Kerne breiter aufsitzenden Zellen angehören, welche zugespitzt zwischen den mit schmalen Füssen versehenen Nachbarn hineinreichen; ob sie die ganze Höhe durchsetzen können, vermag ich nicht zu sagen. Eine weit grössere Protoplasmamenge besitzen die mit länglichen Kernen versehenen Zellen, welche peripher vom Kerne nur einen dünnen Fortsatz nach aussen gegen den Fussboden schicken dagegen nach dem Lumen zu eine breite Schicht von Protoplasma besitzen. Einen auf den Macerationspraeparaten gesehenen kleinen Saum am freien Rande finde ich an den Schnitten vom 22 monatlichen Embryo nicht wieder. — Die Dicke dieses Epithels, welche in den grösseren Aesten ca. 0·02 mm beträgt, ist in den letzten Zweigen 0·014 mm. In der Submaxillaris kommen in den jetzt besprochenen Gängen nicht selten Schleim enthaltende Zellen vor (Fig. 13). In den folgenden, weniger als 0·028 mm dicken Aesten ändert sich das Aussehen des Epithels (Fig. 12 *sch*), indem die Kerne jetzt in einer Reihe angeordnet sind; anfangs jedoch setzt sich mitunter die doppelte Lage noch eine kleine Strecke fort und zwar derart, dass die äusseren, stärker färbbaren Kerne immer sparsamer vorkommen, bis endlich das Epithel nur eine Lage von Kernen enthält, welche jetzt in cubischen Zellen gelagert eine runde oder etwas gestreckte Form annehmen. Die Höhe der Epithelzellen beträgt ca. 0·008 mm. Nach kurzem Verlaufe, mitunter nach einer Theilung, gehen diese Gänge in die Alveolen (Fig. 12 *al*)

[1] Die Submaxillaris entwickelt sich — natürlich abgesehen von den mucinbereitenden Alveolen — in derselben Weise wie die Parotis. — In den von mir untersuchten erwachsenen Unterkieferdrüsen hatten die „serösen" Acini immer ein bedeutendes Uebergewicht über die mucinbereitenden.

über, von welchen mehrere dem Ende jedes Ganges aufsitzen. Die Acini sind birnförmig, indem bei gleichbleibendem Lumen die Zellen gegen den Fundus hin an Höhe zunehmen. Die keilförmigen Zellen haben alle den Kern im basalen Ende. Gewöhnlich sieht man deutlich die Grenzlinien zwischen den einzelnen Zellen, welche mit abgerundeten Spitzen gegen das Lumen hervorspringen. Im Fundus der Acini haben die Zellen eine Höhe von 0·012 mm.

Auf dieser Entwickelungsstufe bleibt nun die Parotis lange Zeit stehen und noch bei der Geburt ist die Drüse in wesentlichen Theilen unentwickelt.

Bei einem 5monatlichen Kinde liegen die kurzen rundlichen Acini noch nicht in directer Berührung. Sie sind mit einem Epithel versehen, welches dem erwachsenen ähnlich ist. Die grösseren Ausführungsgänge (Fig. 15 *g*) besitzen die früher vorhandene Epithelform, welche ja ebenfalls mit der erwachsenen übereinstimmt; aber weder das Stäbchenepithel der Speichelröhren noch die flachen Zellen der Schaltstücke sind fertig gebildet. Nur stellenweise sieht man Reihen von Stäbchenzellen, und zwar auf Kosten der mit zwei Kernreihen versehenen Epithelstrecken gebildet; aber sehr oft setzt sich die letztgenannte Epithelform noch bis an die Schaltstücke fort (Fig. 15 *sch*). Die Schaltstücke gehen aus den mit einer Kernreihe versehenen Canälen hervor, welche sich jetzt bedeutend verlängert haben; und gegen den Alveolus hin sieht man oft eine beginnende Umformung in die endliche Gestalt; die Zellen schieben sich nämlich schräg über die Nachbarn hin, wobei die Gesammtdicke des Epithels etwas abnimmt (Fig. 15 bei *).

Einige weitere Punkte konnte ich bei der Maus beobachten.

Bei einem 19 mm langen Mäuseembryo waren die Zweigenden grösstentheils noch massiv; es hatten sich weder hohle Acini noch die mit nur einer Kernreihe versehenen Anlagen der Schaltstücke gebildet. In den soliden Zellenmassen fanden sich recht zahlreiche Kerntheilungsfiguren, welche letztere ich dagegen sehr selten in den Ausführungsgängen sah. Dies stimmt gut mit der Thatsache, dass bis zu einem gewissen Zeitpunkte die Wachsthumsvorgänge hier, wie beim Menschen, sich hauptsächlich auf die Alveolen beziehen, während die Gänge bis nach der Geburt in ihrer Ausbildung zurückbleiben.

Die Parotis einer 7 Tage alten Maus entspricht ungefähr der oben beschriebenen des 5monatlichen Kindes; das ganze Astsystem ist hohl bis in die äussersten Alveolen hinaus. In den Zellen der Acini werden häufig Kerntheilungen beobachtet, und wo die Mitosen im Stadium des Doppelsterns sich befinden, liegt die Theilungsebene des letzteren immer senkrecht zur Alveolenwand, so dass die Töchterzellen gleich beim Entstehen

ihren Platz in der einschichtigen Zellenreihe einnehmen. Ganz ähnlich verhält es sich in den Anlagen der Schaltstücke. In den mit zwei Kernreihen ausgestatteten Canalabschnitten sah ich auch hier und da Mitosen, welche immer der äusseren Kernreihe, also den „Ersatzzellen" angehörten. Die nur wenigen Diasteren, welche ich hier beobachtete, hatten eine schräge Stellung, zwischen radial und tangential. Vielleicht geschieht die Vermehrung in der That derart, dass von den Töchtern einer Ersatzzelle die eine als Ersatzzelle, die andere wie die oval kernigen Zellen gebildet ist, und dass die relative Kernlage dieser beiden Zellformen schon in der Stellung der mütterlichen Kernfigur sich kundgiebt.

Das Stäbchenepithel anlangend hebe ich hervor, dass sein erstes Auftreten immer nur an den mit zwei Kernreihen versehenen Canalstücken beobachtet wird. Man findet Stellen, wo in der äusseren Reihe ein oder mehrere Kerne fehlen, indem Zellformen ausgebildet sind, welche am basalen Ende eine grössere Menge von Protoplasma enthalten, während ihre Kerne in der inneren Kernreihe eingeordnet sind (Fig. 16, 17). In solchen Zellen findet man dann bald die Streifung am basalen Ende. Das Stäbchenepithel ist ein wenig niedriger als das ursprüngliche Epithel desselben Canalstückes. Ich bedauere, dass die Merkel'sche Pyrogallussäurereaction mir weder bei jungen noch bei erwachsenen Mäusen gelingen wollte.

---

## Weitere Ausbildung der Schleimdrüsen.

In den Gl. alveolinguales des erwachsenen Menschen besitzen die Ausführungsgänge ein Epithel, dessen Kerne anfangs in einer oder mehreren Reihen angeordnet sind, während sie nach wiederholten Theilungen auf eine Reihe zurückgehen. Ein Stäbchenepithel kommt nicht vor. An den Schnitten bilden die mucinhaltigen Alveolen lange, oft stark verästelte, buchtig verlaufenden Schläuche, zwischen denen in wechselnder, jedoch immer in verhältnissmässig geringer Zahl andere Alveolen erscheinen, deren Zellen mehr, wie die der sogenannten serösen Drüsen aussehen. Zellen wie die letztgenannten, kommen nicht selten in demselben Schlauche wie die mucinhaltigen zum Vorschein; sie können an einem Längsschnitte der Alveole die Reihe der Mucinzellen auf einer Strecke unmittelbar fortsetzen; auch bilden sie mitunter so viel man sehen kann, für sich allein den Inhalt kleinerer Alveolen. Ob es sich hier um Mucin bereitende Zellen handelt, welche augenblicklich nicht mit diesem Product gefüllt sind, oder ob ihnen eine andere Thätigkeit angewiesen ist, lasse ich dahingestellt. Ausserdem sind solche dunklere Zellen in der Gestalt der „Halbmonden" von Gianuzzi

geordnet, für welche letztere meine Befunde mit der Auffassung Stöhr's[1] stimmen. Das Alveolenepithel ist überall einschichtig; die Lunulazellen wenden alle einen, wenn auch nur kleinen Theil ihrer Oberfläche unmittelbar gegen das Lumen; die Mucinzellen ihrerseits, mögen sie sich auf Kosten der benachbarten Halbmondzellen noch so viel ausgedehnt haben, fussen alle auf der Membrana propria. — Den Uebergang von einem Ausführungsgang zur Alveole bekommt man nur selten deutlich zu Gesichte. Soviel ich ausfinden konnte, setzen sich die Gänge, wenn sie zu einer Dicke von etwa 0·024 mm herabgelangt sind, unmittelbar in den Alveolen fort, indem ihr ziemlich niedriges Epithel allmählich höher und dann mucinhaltig wird. Gruppen von Alveolen mit erweitertem Lumen und mehr weniger plattgedrücktem Lumen — ähnlich denjenigen, welche Kamocki[2] auf Veranlassung der Bermann'schen Befunde, durch Obliteration der Gänge künstlich hervorgerufen hat — fand ich nicht selten.

Anfangs geschieht die Entwickelung der Gl. alveololinguales ganz ebenso wie diejenige der anderen Speicheldrüsen: die eine zeitlang soliden Endäste werden allmählich von der Lumenbildung eingeholt; die Alveolenzellen besitzen anfangs das gewöhnliche körnige Protoplasma mit rundem, nahe am Basalende gelegenen Kerne.

Schon bei einem ca. 16 wöchentlichen menschlichen Embryo fanden sich aber Mucinzellen. Es kamen in dem gesammten Drüsenconglomerate Partien vor, welche schon durchgängig canalisirt waren, während andere noch die soliden klumpigen Endsprossen besassen. In den letzteren hatten die Zellen alle das ursprüngliche Aussehen, die Mucinzellen traten erst in Drüsentheilen auf, wo die Alveolen schon ausgehöhlt waren. In den Ausführungsgängen fanden sich dann helle Gerinnsel ähnlich den in erwachsenen Drüsen vorkommenden; dies zeigt, dass sehr bald, nachdem die Mucinbildung in den Zellen ihren Anfang genommen hat, auch eine Entfernung des Secrets stattfindet.

Beim 22 wöchentlichen Embryo hat das Epithel in den grösseren Gängen zwei Kernschichten, in den grösseren dagegen nur eine. Nicht wenige Alveolenschnitte enthalten ausschliesslich Mucinzellen; an vielen Stellen jedoch kann man das allmähliche Auftreten der letzteren beobachten, und findet dann Bilder wie Figg. 18, 19, 20. Man sieht, dass die hellen Mucinzellen anfangs einzeln oder zu wenigen zwischen den dunklen cubischen mit rundem Kerne versehenen Zellen auftreten, und dass sie gleichzeitig in peripheren und mehr centralen Aesten desselben Verzweigungsbezirks auf-

[1] Ph. Stöhr, Ueber Schleimdrüsen. *Sitzungsberichte der Würzburger physiologisch-medicinischen Gesellschaft.* 1884.

[2] Kamocki, Ueber die Entstehung der Bermann'schen tubulösen Drüsen. *Internationale Monatsschrift für Anatomie und Histologie.* 1884. Bd. I.

treten, sowie auch gleichzeitig an mehreren verschiedenen Stellen desselben Astes. Die Menge des durch Eosin nicht färbbaren hellen Mucininhaltes, gegenüber den durch diesen Färbstoff tingirten protoplasmatischen Bestandtheilen der Zelle, ist verschieden, so dass man eine ganze durch die Färbung kenntliche Uebergangsreihe von den ursprünglichen Zellen zu den hellen, ganz von Mucin gefüllten beobachten kann. Die Mucinbildung scheint beim Menschen durch den grösseren inneren Theil der Zelle auf einmal aufzutreten, so dass nur der periphere vom Kerne liegende, den „Fuss" der Mucinzelle bildende Theil frei bleibt; der Kern wird dadurch gleich vom Anfange an nach aussen gedrückt und abgeplattet. Aus der Submaxillaris eines 10$^{cm}$ langen Schweinsembryos konnte ich durch Maceration in Müller'scher Flüssigkeit $^1/_3$ die jungen Mucinzellen darstellen (Fig. 21). Dieselben haben am basalen Ende, nahe am abgeplatteten Kerne, einen bei diesem Reagens fast homogenen lichtbrechenden fussartigen Fortsatz, während in dem voluminösen inneren, mucinhaltigen Theile des Zellkörpers ein Netzwerk sichtbar ist; dieses Netzwerk bildet den durch Eosin färbbaren Bestandtheil der Zelle.

Sehr instructiv waren meine Praeparate von einem $8^1/_2$ Monate alten menschlichen Foetus, wo man noch deutlicher als beim vorigen eine Reihe von Entwickelungsstufen findet, welche das Zustandekommen der Halbmonde demonstriren. Wenn ein glücklicher Schnitt die Alveole der Länge nach derart getroffen hat, dass das Lumen mit in das Praeparat gekommen ist, dann kann man Stellen finden, wie Fig. 22, wo eine kürzere oder längere Reihe von noch unveränderten Zellen zwischen bereits mucinhaltigen stehen. Alle Zellen bilden zusammen eine einschichtige Wand um das Lumen, gegen welches sie alle eine Seite wenden. Die den unveränderten Zellen nächststehenden Mucinzellen verschaffen ihrem geschwollenen Körper zum Theil dadurch Platz, dass sie sich gegen den Nachbar hervorwölben und ihr freies Ende schräg über letzteren hinüberschieben (Fig. 23). Wenn dann die dunkeln Zellen, wie das häufig der Fall ist, am Ende des Acinus oder vielleicht in kleinen diesem aufsitzenden Ohren ihren Platz haben, dann werden sie zusammen einen Bogen um das Lumen bilden, welcher an beiden Enden zugeschärft erscheint (Fig. 23). Mitunter kommt der Kern der äussersten Mucinzelle in derjenigen Partie zu liegen, welche über dem Fuss emporgehoben ist, mit welchem die angrenzende dunkle Zelle ihren Platz am Bindegewebe vindicirt (Fig. 23 a); der genannte Kern kommt somit nach innen von der dunklen Zelle zu liegen. Nun bilden aber die dunklen Zellen in Wirklichkeit einen kleinen Kuppel, welcher um den Gipfel der Alveole passt. Fällt dann ein Längsschnitt ausserhalb des Lumens, dann wird zunächst ein neuer Bogen desselben Kuppels ausgeschnitten, und zwar wird, je mehr der Schnitt von der Axe entfernt ist, der Kuppel immer näher zur

tangentiellen Richtung getroffen werden: seine Zellenlage wird mehr der Fläche nach getroffen; die jetzt ausgeschnittenen Zellenbogen werden mehrere Zellenreihen enthalten, welche letztere jetzt von der Fläche her gesehen werden; nach dem weiterhin das Messer die dunklen Zellen passirt hat, trifft es die anliegenden hellen, und diese werden in den axialen Theilen eines und desselben Alveolenschnittes quer, gegen die beiden Wände hin, dagegen mehr der Länge nach getroffen werden. Ein solcher Schnitt wird also ein Praeparat wie Fig. 24 b hervorbringen, wo man in der That findet, dass ein aus mehreren Reihen von Zellen (richtiger: Zellschnitten) bestehender Halbmond in dem mittleren Theile seiner Concavität mit den charakteristischen unregelmässig polygonalen Querschnitten der Mucinzellen in directer Berührung ist; die der Alveolenwand nächsten Mucinzellen dagegen praesentiren sich in Längsschnitt mit platten Kernen in den unter einander hingeschobenen Fusstücken. Ist noch wie in der Fig. 24 a ein von der äussersten Lunulazelle emporgehobener Mucinzellenkern getroffen, dann kann man freilich den Eindruck von dem Halbmonde erhalten, als stelle sie die äussere Lage eines mehrschichtigen Epithels dar.

Ebenso wie beim Erwachsenen finden sich auch bei Embryonen zwischen den Mucinalveolen vielfach andere Acini eingelagert, in deren Zellen keine Schleimbildung sichtbar ist.

In der Gl. sublingualis der erwachsenen Maus finden sich ausschliesslich mucinbereitende Alveolen. Auch hier kommen Bildungen vor, welche wohl unter dem nicht genau definirten Begriffe von „Halbmonde“ eingehen dürften, aber zum Theil in anderer Weise als diejenigen der menschlichen Gl. alveololinguales gebildet sind. An mit Eosin gefärbten Praeparaten findet man viele Zellen, welche im basalen Theile stärker roth gefärbt sind, während sie gegen das freie Ende hin immer heller werden, indem sich hier das Protoplasma in ein rothgefärbtes Netzwerk auflöst, in dessen Maschen der helle Mucininhalt eingelagert ist. Befinden sich solche Zellen neben einander, so wird der periphere Theil der gesammten Acinuspartie einen dunkeln Saum erhalten, welcher indessen mit dem centralen Theile im continuirlichen Zusammenhang steht. Der helle Theil kann sich nun durch die ganze Zelle ausbreiten, und andererseits kommen Zellen vor, welche ganz dunkel sind, höchstens eben mit einer klaren Spitze gegen das Lumen; Zellen wie die letzteren kommen gewöhnlich vereinzelt zwischen stärker gefüllten Nachbarn vor.

Beim Embryo nun tritt die Mucinbildung zuerst im inneren, gegen das Lumen sehenden Theil der Zellen auf (Fig. 25) und man sieht viele Stellen, wo zwischen den in Umbildung begriffenen Zellen andere, noch unveränderte bestehen. In letzteren kommen Kerntheilungen vor (Fig. 25), in derselben Weise gelagert, wie in den Parotisalveolen. Nicht selten aber

habe ich auch in Mucinzellen karyokinetische Figuren beobachtet (Fig. 26), und zwar häufig genug, um glauben zu können, dass es sich nicht um durch den Schnitt bedingte Täuschungen handelt.

Als Typus der Schleimdrüsen ohne Randzellen habe ich die Drüsen im hinteren Theile des Zungenrückens untersucht.

Die Drüsen waren im Anfange des fünften Monats ganz klein, wenig verästelt, und ihre Zweigenden grösstentheils massiv.

Beim 22 wöchentlichen Menschenembryo finden sich an der Schleimhautoberfläche kleine schmale Grübchen, welche von dem geschichteten Oberflächenepithel bekleidet sind; vom Boden derselben gehen Drüsen ab, welche durch die Schleimhaut in die Musculatur hineindringen, um hier die Drüsenkörper zu bilden. Die Grübchen können oft ganz schmal, wie ein trichterförmiges Mündungsstück der Drüsengänge aussehen; dieselben sind nichts anders als die beim Erwachsenen so zahlreich vorhandenen rundlichen oder rinnenförmigen Vertiefungen, in welche Drüsen einmünden, und welche namentlich, wenn ihre Umgebung durch lymphoide Infiltration gewulstet ist, die Unebenheit des betreffenden Theiles des Zungenrückens bedingen. Die Drüsengänge haben den gewöhnlichen Bau und setzen sich nach wiederholten meist ungefähr rechtwinkeligen Theilungen in hohle Alveolen fort. Diese sind kurz und gerade; die meisten von ihnen enthalten nur Mucinzellen, jedoch kommen auch Alveolen vor, wo neben den Mucinzellen noch unveränderte Zellen sitzen, ganz wie in den Alveololinguales. Ob sich noch einige massive Endpartien vorfinden, konnte ich nicht entscheiden.

Kurz, die Mucinzellen bilden sich auch hier in hohlen Alveolen aus den ursprünglich protoplasmatischen Zellen.

Noch in dem neunten Foetalmonate sind nicht alle Zellen in mucinhaltige umgewandelt.

Aus dem bisherigen haben wir gesehen, wie die anfangs mit soliden Aesten versehenen Drüsenanlagen allmählich canalisirt werden, indem das Lumen zuerst in der Nähe der späteren Ausmündungsstelle sich bildet und von da ab sich nach beiden Seiten hin weiter ausbreite. Während aber die Lichtung in peripherer Richtung fortschreitet, geht die Bildung neuer Aeste fort, welche ebenfalls solide angelegt werden. Es kommt dann ein Zeitpunkt, wo das Lumen auch die letzten Aeste eingeholt hat; wenn dies geschehen ist, fangen die hier befindlichen Zellen an sich als Alveolenzellen auszubilden. Dieser Zeitpunkt tritt in einem frühen Alter der Frucht ein, so dass wir etwa in der 16. Woche Mucinzellen in den Glandulae alveololinguales, beim etwa 5 monatlichen Embryo deutliche Acinuszellen in der Parotis fanden.

Wir kommen jetzt zu der Frage: Wie geschieht das weitere Wachsthum? Werden noch fortwährend, wenn auch in beschränkterem Maasse, neue so-

lide Sprossen an gewissen der schon mehr oder weniger differenzirten Drüsenpartien gebildet, oder wächst die Drüse nur dadurch, dass die vorhandenen Röhren und Alveolen sich ausdehnen? Mit anderen Worten: Besitzt z. B. der kleine Drüsenbaum einer Parotis aus dem 5.—6. Foetalmonat dieselbe Anzahl von Verzweigungen wie die erwachsene, oder kommen nach vollendeter Canalisation noch neue hinzu? Was den von den Ausführungsgängen gebildeten Baum betrifft, muss ich annehmen, dass von dem Zeitpunkt ab, wo man überall in der Drüse diejenigen Partien scheiden kann, welche sich zu Alveolen, Schaltstücken u. s. w. ausbilden werden, eine weitere Vermehrung der Aeste nicht stattfindet. Eine Vermehrung der Ausführungsgänge müsste nämlich entweder dadurch geschehen, dass diese selbst Auswüchse — solide Knospen oder hohle Ausbuchtungen — treiben, aber so etwas habe ich nie gesehen; oder man müsste annehmen, dass die Alveolen sich an der Neubildung von Gängen betheiligen, etwa in der Weise, dass sie an der Peripherie neue Alveolen hervorgehen liessen, während sich gleichzeitig die proximal gelegenen Theile in Ausführungsgänge umbildeten, aber auch hierfür giebt die Beobachtung keinen Anhalt.

Dass dagegen die einzelnen Drüsentheile mit zunehmendem Alter sogar sehr bedeutend an Grösse zunehmen, ist sicher genug. Nicht nur nehmen die Gänge stark an Länge und in gewissen Abschnitten auch an Weite zu, sondern hauptsächlich sind es die Alveolen, welche den grössten Theil der Massenzunahme der ganzen Drüse während des späteren Wachsthums bedingen. Namentlich fällt dies bei den Mucindrüsen sehr in die Augen; man vergleiche nur die bei gleicher Vergrösserung gezeichneten Figg. 28 *a* und *b*, von denen die erstere ein Bouquet kleiner kurzer Alveolen aus der Submaxillaris einer 5tägigen Maus darstellt, während *b* sogar nur ein Theil eines einzigen erwachsenen Acinus ist. Die Alveolen vergrössern sich theils durch Auswachsen in die Länge, theils dadurch, dass sie seitliche Ausbuchtungen aussenden, welche ihrerseits zu längeren Cylindern auswachsen. Für die Mucinalveolen findet auch dadurch eine Dickenzunahme statt, dass die Schleimzellen beim Erwachsenen viel grösser sind oder sein können, als beim Embryo; in der Parotis ist dieser Unterschied nicht so beträchtlich.

Eine genauere Verfolgung der in Rede stehenden Verhältnisse — durch Zählungen der in correspondirenden Schnitten von geeigneten[1] foetalen und erwachsenen Drüsen enthaltenen Alveolen — habe ich nicht durchführen können. Im Praeparate von der erwachsenen Drüse wird ja nämlich eine und dieselbe verästelte und geschlängelte Alveole an vielen Stellen getroffen,

[1] Ich habe den vergeblichen Versuch an der ziemlich regelmässig linsenförmigen Sublingualis der Maus gemacht.

ohne dass es möglich ist, den Zusammenhang der einzelnen Stücke zu bestimmen. Nicht besser geht es mit vergleichenden Zählungen an in Salzsäure macerirten Drüsen, denn hier brechen die grossen erwachsenen Alveolen immer entzwei. Ich muss mich daher für diese Frage mit den vorstehenden Erwägungen begnügen, deren Resultat ja übrigens mit demjenigen von Aeby[1] stimmt, als er für die Lunge durch Rechnung ausfand: „dass das Wachsthum der Lunge ausschliesslich durch Vergrösserung der bereits zur Zeit der Geburt vorhandenen Elemente stattfindet."

## Erklärung der Abbildungen.

**Fig. 1.** Frontalschnitt durch die rechte Hälfte der Mundhöhle eines 22 mm langen Schweinsembryo. *lg.* Zunge. *pr. pal.* Processus palatinus *a, b. c*, Grenzen der Partes alveolares. *ad.* Bereich der Schmelzanlagen. *Par.* Parotisanlage. *sm.* Submaxillarisanlage. Vergr. 22.

**Fig. 2.** Schweinsembryo 28 mm. Skizze von der Abgangsstelle der Submaxillaris *sm.* und Sublingualis *sl.* *E.* Durchschnitt des Epithels im Mundhöhlenboden, welches den Epithelkamm *Ek* in die Tiefe entsendet. Der Epithelkamm setzt sich an der unteren hinteren Ecke in den Submaxillarisgang *sm.* fort, während er höher oben von seiner lateralen Seite die entsprechend gebaute Sublingualisanlage *sl.* abgiebt. Vergr. ca. 50.

**Fig. 3.** Gl. submaxillaris *sm.*, sublingualis *sl.* und alveolingualis *al.* eines 7 cm langen Schweinsembryos. 4 Mal vergrössert. *Pt. i.* Abdruck des M. pertyg. int. *V. f. a.* Furche für die V. facialis ant. *mh.* Abdruck des M. mylohyoideus. *n. l.* Abdruck des N. lingualis.

**Fig. 4.** Einige Glandulae alveolinguales von einem 8 cm langen Schweinsembryo. *P. sl.* Plica sublingualis. Vergr. 20/1.

**Fig. 5.** Kopf des 6 wöchentlichen menschlichen Embryos. 2 Mal vergrössert.

**Fig. 6.** Reconstruction im Maassstabe 25/1 vom 6 wöchentlichen menschlichen Embryo. *A.* vorderer Theil der Mundhöhlendecke. *p. pal* Processus palatinosus. *i. N.* inneres Nasenloch.

*B* Projection im Sagittalplan. *ZR* Zungenrücken. *U. l. R.* Rand des Unterkiefers *sal.* Sulcus alveololingualis. *sm.* Submaxillarisanlage. *Mw.* Frontalschnitt durch den Mundwinkel.

**Fig. 7.** Frontalschnitt durch die linke Hälfte eines 8 wöchentlichn menschlichen Embryos. Bezeichnungen wie Fig. 1. Vergr. 22/1.

**Fig. 8.** Menschlicher Embryo. 8 Wochen. Reconstruirte Skizze von der Gl. sub. maxillaris mit der Nervenkreuzung. Rechte Seite von innen gesehen Vergr. 50/1.

*E* Durchschnitt des Mundepithels. *Ek.* Verdickung dieses Epithels, welche in *sm.* die Submaxillaris ausläuft. *Nl.* Nervus lingualis. *ggl.* Ganglion submaxillare.

Die Parotis ist in mit der übrigen Zeichnung correspondirenden Frontalplänen eingeführt.

[1] Aeby, *Der Bronchialbaum der Säugethiere und des Menschen.* 1880.

**Fig. 9.** Linke Parotis eines 10 wöchentlichen menschlichen Embryos von der medialen Seite gesehen. Vergr. 20/1.

**Fig. 10.** Kopf eines 12 Wochen alten menschlichen Embryos mit blossgelegter Parotis und Gl. submaxillaris.

**Fig. 11.** Rechte Parotis eines 12 Wochen alten menschlichen Embryos von der inneren Seite gesehen. Vergr. 15/1.

**Fig. 12.** Aus der Parotis eines 22 wöchentlichen menschlichen Embryos. Schnittpraeparat. Liquor Müll. Haematoxylin. Vergr. 250/1. *g* Gangl. mit zwei Kernreihen. *sch* Anlage des Schaltstückes. *al.* Alveole.

**Fig. 13.** Grösserer Ausführungsgang aus der Submaxillaris eines $8^1/_2$ Monate alten menschlichen Foetus. Behandlung wie Fig. 12. Vergr. 250/1.

**Fig. 14.** Isolirte Zellen aus einem Ausführungsgange der Submaxillaris eines 5 Monate alten menschlichen Embryos. Ungefähre Vergrösserung bez. 400/1 und 600/1.

**Fig. 15.** Aus der Parotis eines 5 Monate alten Kindes. Schnittpraeparat. Müller's Flüssigkeit. Carmin Balsam. Vergr. 250/1. Buchstaben wie Fig. 12.

**Fig. 16.** Aus der Sublingualis einer 5 Tage alten Maus. Chromsäure $^1/_6$ %. Haematoxylin — Eosin. Vergr. 600/1. Beginnendes Auftreten von Stäbchenepithel in einem mit 2 Kernreihen versehenen Gange.

**Fig. 17.** Aus der Submaxillaris einer 2 Tage alten Maus. Liquor Mülleri. Haematoxylin-Eosin. Vergr. 400/1.

**Figg. 18—20.** Aus den Gll. alveolo-linguales eines 22 wöchentlichen menschlichen Embryos. Liqu. Mülleri. Haematoxylin-Eosin. Vergr. 230/1.

**Fig. 21.** Isolirte Mucinzellen aus der Submaxillaris eines 10 cm langen Schweinsembryos. L. Müll. $^1/_3$. Vergr. 400/1.

**Figg. 22—24.** Aus den Gll. alveololinguales eines $8^1/_2$ Monate alten menschlichen Foetus. L. Müll. Haematoxylin-Eosin. Vergr. 250/1.

**Fig. 25.** Schnitt durch eine Alveole der Gl. sublingualis eines 18 mm langen Mäuseembryos. Salpetersäure 2 %. Haematoxylin-Eosin. Vergr. 450/1.

**Figg. 26—27.** Aus der Sublingualis einer 13 Tage alten Maus. Mucinzellen mit Kerntheilungsfiguren. Chromsäure $^1/_6$ %. Haematoxylin-Eosin. Vergr. 450/1.

**Fig. 28.** Macerationspraeparate (Salzsäure 50 %) von der Gl. submaxillaris: *a* einer 4tägigen, *b* einer erwachsenen Maus.

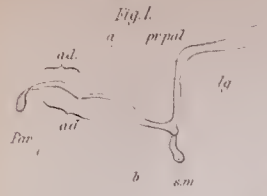


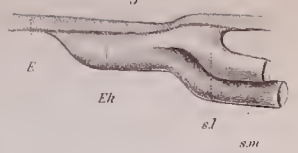


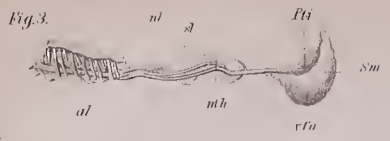


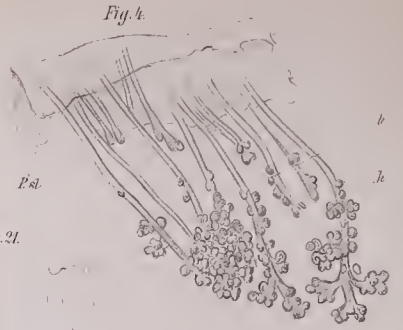

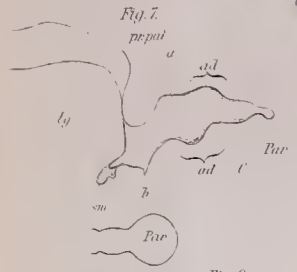


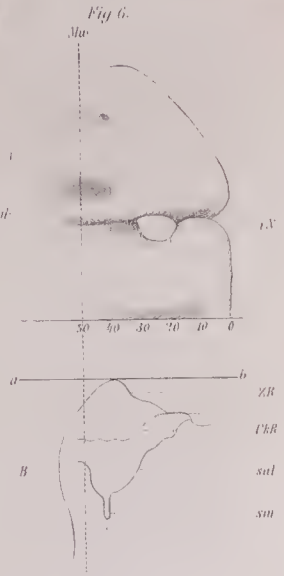

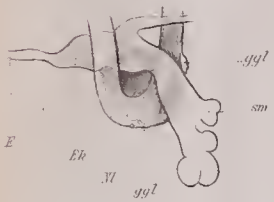

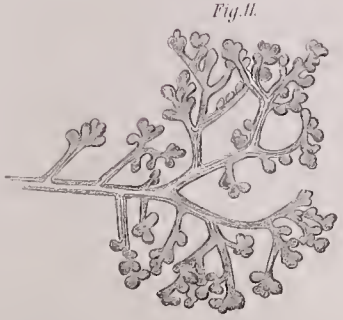

Verlag Veit & Comp. Leipzig.

ROYAL COLLEGE OF SURGEONS OF ENGLAND
22 FEB 19
LIBRARY